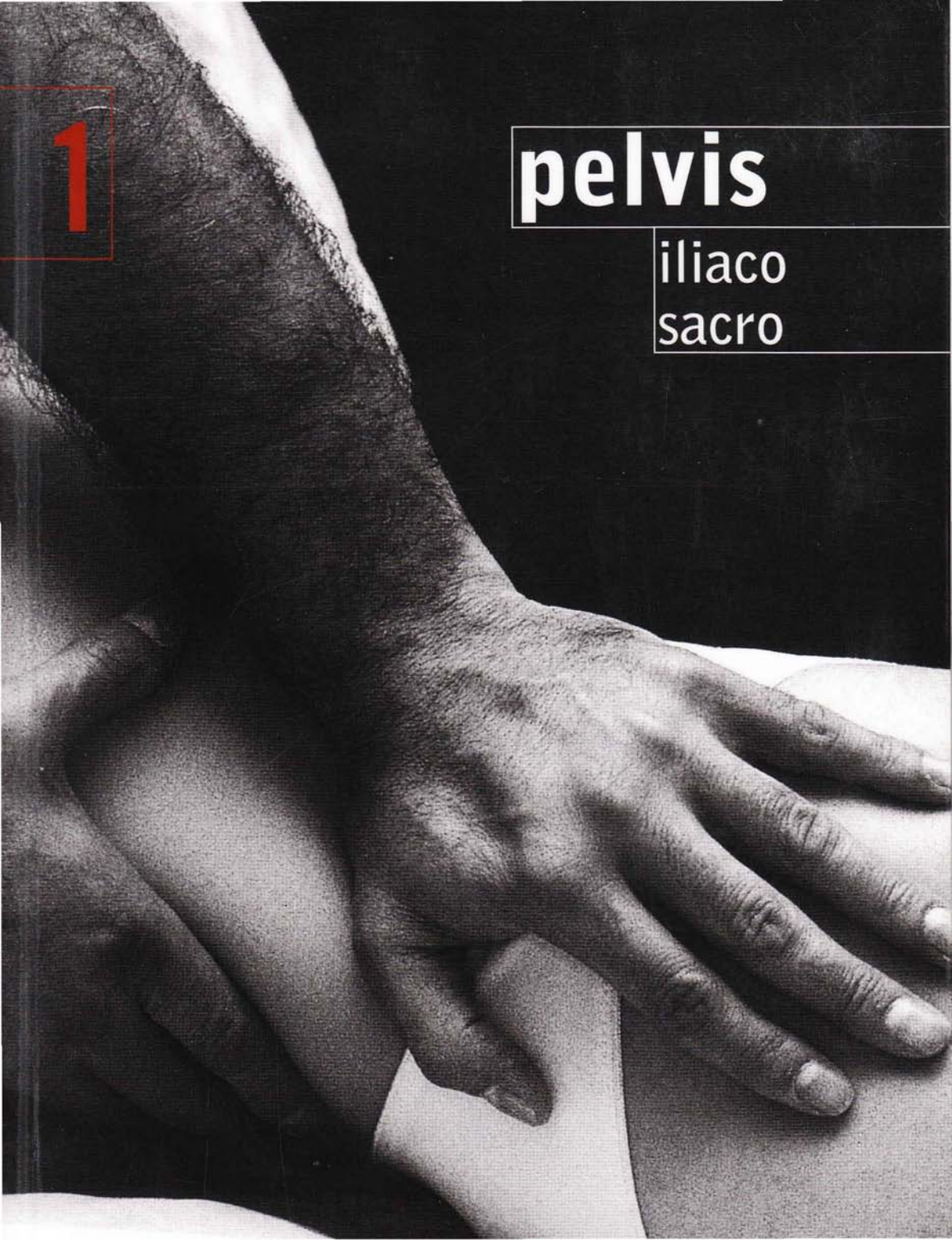
1
pelvis
iliaco
sacro

INDICE

I **PRESENTACION** 7

II **HISTORIA** DE LA OSTEOPATIA 11

III **PRINCIPIOS** DE OSTEOPATIA 17

IV **CONCEPTOS** DE OSTEOPATIA 23

V **DIAGNOSTICO:** ANAMNESIS Y EXPLORACION, INSPECCION, PALPACION Y AMPLITUD DE MOVIMIENTOS 33

PELVIS

1 INERVACION, ORIGEN, INSERCION Y FUNCION DE LOS **MUSCULOS** MAS IMPORTANTES DE LA EXTREMIDAD INFERIOR Y PELVIS 47

2 **TEST** DE **ACORTAMIENTOS** MUSCULARES 63

3 **TECNICAS** DE **ELONGACION** MUSCULAR POR ISOMETRIA KABAT 77

4 **TECNICAS** DE **ELONGACION** DE LA MUSCULATURA PELVICA PARA EMBARAZADAS Y LUMBALGIAS EN ESTADO AGUDO 93

5 **TECNICAS** DE **INHIBICION** DE LA MUSCULATURA PELVICA Y EXTREMIDADES INFERIORES 101

6 **AUTOELONGACIONES** 107

7 BREVES NOTAS SOBRE **ANATOMIA** Y **FISIOLOGIA** ARTICULAR DE LA PELVIS 127

8 **LESIONES ILIACAS** Y PRUEBAS PELVICAS DE COMPROBACION 143

9 **PRUEBAS ESPECIALES** 165

10 **PRUEBAS PELVICAS** DE COMPROBACION 171

11 **TECNICAS** DE **NORMALIZACION** 189

SACRO

1 RECUERDO **ANATOMOFISIOLOGICO** DEL SACRO 211

2 **RELACIONES CRANEO-SACRAS** 221

3 **EJES** DEL **SACRO** 227

4 **FISIOLOGIA ARTICULAR** DEL SACRO 233

5 **LESIONES** DEL SACRO 247

6 **DIAGNOSTICO** 263

7 TRATAMIENTO DE **TEJIDOS BLANDOS** 283

8 **TECNICAS** DE **NORMALIZACION** 291

COXIS

1 EL **COXIS** 309

2 **DIAGNOSTICO** DEL COXIS 313

3 **TECNICAS** DE **NORMALIZACION** 319

GLOSARIO 327

BIBLIOGRAFIA 328



PRESENTACION

Antes de pasar al tema que nos ocupa, quisiera expresar mi más sincero agradecimiento a los profesionales que me han enseñado las distintas terapias alternativas y a las personas que me han apoyado en la mejora y dignificación de esta profesión.

Desde 1981 empecé a especializarme en terapia manual y después de conocer diversas vertientes, fue la osteopatía la que por su eficacia, la solidez de sus principios, su unidad y su continuidad me pareció más completa. Profundizando me encontré con que dentro de un mismo marco había distintos enfoques, por lo que traté de integrar las técnicas: estructural, funcional, visceral y craneal con el fin de dar un enfoque más global en el tratamiento del cuerpo como unidad funcional, teniendo como punto común de interdependencia del resto de sistemas que componen dicha unidad, el tejido conjuntivo o fascias (cápsula articular, ligamentos, peritoneo, pleuras, meninges, etc.) responsable de las adherencias que dificultan el deslizamiento y provocan la impotencia funcional e inflamaciones que afectan al complejo vasculonervioso local.

Partiendo del enfoque integral, en este tratado se trata de seguir un orden en el tratamiento; previa exploración física y diagnóstico osteopático se toma como punto de partida la lesión, buscando las relaciones locales, reflejas y a distancia, empezando por el sistema de compensación, palanca afectada para terminar en la articulación en lesión. Asimismo se va de lo más agudo a lo más crónico, tratando en primer lugar la estructura (aparato musculoesquelético), después las vísceras y por último el cráneo.

La elección de la técnica funcional o estructural, así como las sesiones a realizar para el restablecimiento del paciente o el orden a seguir (estructura, víscera o cráneo) lo marca la clínica, procesos degenerativos o agudos.

El valor terapéutico de la osteopatía es muy amplio y puede sorprender a la persona que se inicia en esta profesión por la diversidad de síntomas que se pueden tratar. Aunque su fin es fundamentalmente preventivo, manteniendo la movilidad en los tejidos antes citados para evitar que aparezcan procesos degenerativos, su tratamiento abarca desde el restablecimiento de la pelvis de la mujer (antes de quedar embarazada) para evitar las asimetrías pélvicas que pudieran repercutir en el encajamiento correcto del feto, el seguimiento de la embarazada, tratamiento sacro-craneal del recién nacido, su seguimiento posterior en el desarrollo hasta la madurez ósea para evitar así deformaciones típicas del crecimiento y revisiones periódicas hasta la tercera edad, para mantener en perfecta armonía la unidad fun-

cional que es el cuerpo, pudiendo adaptarse perfectamente a las distintas funciones a las que sea requerido.

Este tratado es el resultado de la experiencia adquirida en consulta así como de la labor docente realizada desde 1986 hasta la fecha que me ha ayudado a madurar y evolucionar profesionalmente para poder tener un criterio propio y personalizado de la osteopatía comprendiendo, a través de la experiencia, que la dificultad de la osteopatía no está en realizar con precisión las técnicas de corrección, sino en saber INTEGRAR y RELACIONAR, para así poder sintetizar de forma personalizada el tratamiento.

Agradezco tanto a pacientes como a alumnos la confianza que han depositado en mí, pues la mejor forma de aprender está en enseñar.

D.O. P. Medina Ortega



HISTORIA DE LA OSTEOPATIA

BREVE HISTORIA DE LA MANIPULACION Y DE LA OSTEOPATIA

Impreciso es el origen de la práctica de las manipulaciones aunque se puede suponer que fuera contemporánea su aplicación con los hombres más primitivos. En el *corpus hipocraticum* hay dos capítulos: **"Peri particulares"** y **"Mechlikon"** (las palancas), donde hay referencias a maniobras que parecen como manipulaciones.

El propio **Hipócrates** escribió sobre el tratamiento de las cifosis lumbares. **Apollonius de Cirus** (60 a 80 años a. de C.) en sus comentarios sobre los escritos hipocráticos, refleja en sus dibujos combinaciones de tracciones y compresiones para el tratamiento de procesos vertebrales.

Ambrosio Paré (1550-1590), cirujano del renacimiento, describe en un capítulo la dislocación (luxación vertebral) y preconiza los métodos descritos por Hipócrates.

Debemos resaltar la aportación que hace el español **Luis de Mercado** al conocimiento de las técnicas manipulativas y se cree que es el primer universitario (catedrático en Valladolid en el año 1572), que intenta ilustrar a curanderos, algebristas, sobre las técnicas manuales e instrumentales necesarios para sus aplicaciones. En su libro publicado en 1599 ***"Instituciones que su Majestad mandó hacer al doctor Mercado, su médico de Cámara y promédico general, para el aprovechamiento y examen de los algebristas",*** se exponen las técnicas de reducción de fracturas y luxaciones.

Recordemos que la palabra álgebra, que proviene del árabe y que significa reducción, tuvo en castellano dos sentidos: el matemático y el quirúrgico o **"arte de resistir a su lugar los huesos dislocados".** Este libro respondió a los deseos de los poderes públicos de reglamentar las actividades profesionales de estos algebristas exigiéndoles un grado mínimo de preparación y controlando su ejercicio, para lo cual pasaban un examen ante el Tribunal de Protomedicato, del que Luis de Mercado era el protomédico general.

Algunas técnicas manipulativas no son utilizadas por los médicos sino, como dice Mercado, por pastores, labradores rústicos o mujercillas. En el capítulo XVI se hace mención a las luxaciones de la columna vertebral y se utiliza una iconografía. Se va repitiendo desde Hipócrates, época en que se utilizan las técnicas de tracción y de presiones.

Desde tiempo inmemorial se había observado que el lumbago o la tortícolis aguda podían ser aliviados e incluso resueltos rápidamente a través de un súbito movimiento causando sorpresa de que a través de un tirón rápido se podía *"poner la espina en su sitio"*.

En todas las latitudes y todos los pueblos usan la manipulación como tratamiento a las afecciones vertebrales; todavía hoy en día en la medicina popular se practican manipulaciones que en realidad son fricciones, estiramientos tendinomusculares que se traducen frecuentemente en éxitos espectaculares en los cuales la psicoterapia no está siempre ausente. En todos los países de habla hispana esta práctica terapéutica formó parte de una tradición popular, y el huesero o cirujano algebrista es un practicante de amplia experiencia con unas técnicas empíricas con frecuencia rodeadas de prácticas misteriosas entre las cuales ellos mismos disciernen mal cuáles son en realidad las eficaces.

Estos curanderos que durante años han practicado y practican las manipulaciones como una tradición familiar son conocidos en Alemania por Gliedersetzen, en Francia como Reboteurs, en España como algebristas, en Italia como Renunctorts, en Escandinavia como Spineknockers y en Gran Bretaña como Bonesseters. Este huesero era invariablemente un inculto campesino que aprendía su profesión a través de sus antecesores guardando dentro de la familia sus secretos. El razonamiento para la eficacia de su tratamiento era "que un pequeño hueso estaba fuera de sitio" y la manipulación se utilizaba para aliviar el dolor, al restituir el hueso a su buena posición.

Uno de los bonesseters más famosos fue el inglés **Sir Herbert Barker** (1869-1950) elevado a la nobleza y que trató en Inglaterra con gran éxito a miembros de la familia real, nobles, miembros del parlamento, actores, etc.

Durante mucho tiempo la medicina ortodoxa miraba estas prácticas de curanderismo como un arte misterioso hasta que el doctor **Warton Hood** publicó un tratado que figura en la literatura científica. Basado en las observaciones del famoso bonesseters **Richard Hutton,** que fue paciente del padre de Hood, también médico, y al que le estaba muy agradecido, facilitándole los secretos de sus prácticas manipulativas.

En 1867 **Sir James Paget** (1814-1899), renombrado cirujano inglés, escribió un importante artículo ***"Cases that Bonesseters cure"*** en el British Medical Journal, indicando los casos que responderían a la terapéutica manipulativa, él solicitó de sus alumnos que "estudiaran el tema", que imitaran lo bueno y evitaran lo malo de las prácticas de los bonesseters. Agregó que el largo reposo era la causa más frecuente de la prolongación en la recuperación de traumatizados, así como la alteración de las partes no afectadas que habían quedado inmovilizadas a causa de su proximidad de las partes lesionadas.

OSTEOPATIA

Recogiendo las observaciones anteriores e intentando una interpretación patogénica nace la doctrina osteopática. El fundador de la osteopatía, **Andrew Taylor Still** (1828-1917), nació en Virginia, hijo de un predicador metodista sin apenas conocimientos médicos, pues solamente siguió un curso en la llamada School of Physician and Surgeons de Kansas, edificó tras una desgracia familiar (pérdida de tres de sus hijos en una epidemia de meningitis cerebroespinal, sin que los recursos terapéuticos pudieran hacer nada) un cuerpo de doctrina en virtud del cual la salud de un hombre dependía de la estructura funcional del cuerpo, es decir, el equilibrio estructural del organismo iba a conseguir que la fuerza vital curativa restableciera la salud sin que importara la causa de la enfermedad. Su sistema médico-filosófico tenía gran simplicidad teniendo como axioma **"localiza, arregla y déjalo".** Still afirmaba que el hombre es la obra maestra de la naturaleza, poseyendo en él mismo todas las posibilidades para luchar contra la enfermedad y curar. El raquis es la pieza maestra del organismo y es a su nivel donde las perturbaciones son más frecuentes y potencialmente las más perjudiciales.

Estas alteraciones son debidas a subluxaciones vertebrales denominadas lesiones osteopáticas y su corrección conduce al enfermo hacia su curación. En su libro básico **"The Osteopathic Blue Book"** copilado en Gran Bretaña por el Register of Osteopathic en 1956, se afirma que la osteopatía es un sistema terapéutico que se basa en el diagnóstico y tratamiento de las alteraciones morfológicas y mecánicas del organismo.

El mérito de Still fue el de recopilar e inventar, a partir de 1874, un gran número de técnicas ingeniosas para manipular el raquis. Constituyen la base de todas las maniobras actualmente utilizadas. Los magníficos resultados, a veces espectaculares conseguidos por Still en afecciones dolorosas variadas de la columna vertebral, musculares y otras similares, le indujo a ampliar su campo de aplicación a otros padecimientos tan dispares como la tuberculosis pulmonar o la epilepsia.

En 1892 fundó una escuela de medicina en Kirksville (Missouri), la American School of Osteopathy, inicio de un desarrollo posterior de numerosas escuelas médicas. En 1918 cuando murió, existían en U.S.A. seis escuelas de cirugía y medicina osteopática. En estas escuelas se enseñaban, al lado de las ciencias básicas, las correspondientes a las teorías de Still. El título que se otorgaba era de doctor en osteopatía (D.O.). También quiso que el doctor en osteopatía fuera un médico completo, es decir, también cirujano.

Con los progresos de las ciencias médicas, de los métodos exploratorios y farmacológicos, los médicos osteopáticos utilizaron cada vez más las terapéuticas tra-

dicionales, lo que hizo que el plan de estudios se reestructurara haciéndose similar al de las facultades de medicina y consiguiéndose desde 1935 el reconocimiento oficial de los D.O. para ejercer en las mismas condiciones y con los mismos derechos que los doctores en medicina (M.D.). La escuela de medicina y osteopatía de Los Angeles se ha transformado en escuela de medicina y cirugía, otorgando el título de M.D. abandonando la teoría osteopática tradicional.

Actualmente se ha perdido la base de la osteopatía, olvidando sus axiomas:

Andrew Taylor Still "hállala, fíjala y déjala". Considerando que Still fundó la osteopatía, es una lástima que muchos quienes habitualmente brindan a todos los pacientes un tratamiento corporal completo como procedimiento de rutina, encuentran difícil retirar por completo el tratamiento en una ocasión dada. Sin comprobar en muchas ocasiones si se necesita o no realizar otra vez la manipulación.



PRINCIPIOS DE OSTEOPATIA

Los fundamentos principales de la osteopatía fueron desarrollados por Andrew Taylor Still (1830-1917), aplicando los conocimientos de ingeniería y los que había adquirido de medicina, desarrollando un estudio complejo de mecánica corporal.

Los principios fundamentales en los que se basa la osteopatía son:

- **Noción del individuo como entidad total.**
- **El cuerpo humano posee una unidad funcional.**
- **Todos los sistemas son interdependientes.**
- **El organismo humano posee unas fuerzas intrínsecas cuyo poder de autorregulación es infinitamente más importante que las fuerzas externas que se le puedan aplicar desde el exterior.**

La osteopatía solicita estas fuerzas intrínsecas, movilizándolas en la lucha contra la agresión patológica mediante fenómenos de autorregulación en el complejo orgánico de sistemas.

A toda acción exterior el organismo responde con una reacción de su medio interno (Still).

LOS CUATRO IMPERATIVOS FUNDAMENTALES DE STILL

I.- LA ESTRUCTURA GOBIERNA LA FUNCIÓN

Cualquier alteración en la mecánica normal de los tejidos orgánicos da lugar a un mal funcionamiento de los sistemas afectados directamente y de forma indirecta aquellos de los que depende o dependen de él. Las funciones se limitan de acuerdo a la intensidad de la lesión y lo que en principio es una alteración funcional, degenera posteriormente en una alteración histológica y degenerativa de los tejidos afectados.

Efectos mecánicos sobre las diferentes estructuras:

SOBRE LA ESTRUCTURA NERVIOSA

Los mecanismos lesionales sobre las estructuras nerviosas desde la irritación, pasando por la compresión o alteración de los nervios, conducen en principio a alteraciones funcionales de la conducción nerviosa, ya sea con un aumento o con una disminución de la conducción, posteriormente se producen alteraciones tróficas.

SOBRE LOS VASOS SANGUINEOS

Ya que todas las funciones vasculares son automáticas y están regidas y coordinadas por el sistema nervioso autónomo, cualquier tipo de alteración mecánica que afecte a los nervios vasomotores por vía refleja o directa, ya sea por exceso o por defecto, condicionará un funcionalismo deficiente de aquellas estructuras inervadas por el segmento neuromotor afectado.

Asimismo, los efectos mecánicos sobre la propia estructura vascular, como las presiones directas sobre las paredes de los vasos sanguíneos o por defectos posturales que sitúan a la gravedad en contra del flujo sanguíneo normal, producen el funcionamiento defectuoso de la estructura vascular.

SOBRE LAS VISCERAS

La mecánica defectuosa de la columna vertebral puede afectar a la función visceral a través de:

- Estímulos aferentes anormales conducidos desde la médula hasta el órgano o víscera de un segmento determinado.
- Impulsos vasomotores anormales sobre la vascularización de una víscera.
- Tensiones y estiramientos anormales de los tejidos de sostén de las vísceras.
- Congestiones venosas a través de posturas defectuosas por defecto antigravitatorio.

SOBRE EL HUESO

Los huesos pueden sufrir alteraciones morfológicas debidas a la estática o dinámica defectuosas.

Las presiones anormales producen esclerosis y alteración de la forma como respuesta del propio hueso ante las demandas de tipo biomecánico, intentando compensar en cada momento en su forma los déficits que aqueja.

SOBRE ARTICULACIONES Y LIGAMENTOS

Las fuerzas de palanca anormales sobre las articulaciones, así como las presiones directas, los movimientos ejecutados fuera del orden mecánico establecido para cada articulación, conducen al desgarro ligamentoso, a las lesiones capsulares, a la irritación de las sinoviales, a la destrucción de los cartílagos y a la degeneración de las superficies articulares.

SOBRE LOS MUSCULOS

Los acortamientos musculares pueden llegar a ocasionar atrofias, hipertrofias, alteraciones morfológicas de las fibras como fibrositis, contracturas, mialgias, engrosamientos, etc... Las alteraciones provocadas por mecanismos de presión, estiramiento, tensión, debilidad, etc., son causas secundarias de procesos en otras estructuras, provocando una falta de estabilidad articular que afecta a la función de sostén y como consecuencia al aparato ligamentario.

SOBRE LA PIEL Y EL TEJIDO CONJUNTIVO

Las presiones intermitentes provocan un aumento de la estructura córnea, las presiones continuas provocan atrofia de la piel y en lo que se refiere al tejido conjuntivo, originan enfermedades del colágeno con base reactiva química.

II.- LA REGLA DE LA ARTERIA ES ABSOLUTA

Allí donde la sangre circula convenientemente, la patología encuentra gran dificultad para desarrollarse. Nuestra sangre es capaz de fabricar todos los principios útiles para asegurar la inmunidad natural contra las enfermedades.

Una circulación deficiente condiciona un estado funcional u orgánico.

III.- LA FUNCION PRECEDE A LA LESION

Un estado funcional deficiente, conducirá a una lesión orgánica. Por ejemplo, una acidez gástrica, puede transformarse progresivamente en gastritis, si no se instaura ningún tratamiento. El proceso degenera en úlcera gástrica y el camino inverso no se puede dar.

IV.- ENCONTRAR LA LESION VERTEBRAL, AJUSTARLA Y DEJARLA HACER

Still, como ingeniero mecánico, aplicando sus conocimientos médicos, descubre que la estructura mecánica del cuerpo gobierna todas las funciones del organismo.

El organismo es capaz de adaptarse a cualquier situación a que le sometamos y es bien conocido que reacciona por mecanismos compensadores. Cuando la compensación llega a un límite extremo, el organismo nos avisa de que se están sobrepasando ciertos límites, pero aún así, persiste en su empeño compensatorio.

Lo que se consigue con las técnicas osteopáticas es restablecer la biomecánica articular, normalizando el sentido de libertad articular restringida, permitiendo al organismo equilibrarse, compensando más fácilmente.

CONCEPTOS DE OSTEOPATIA

CONCEPTOS DE OSTEOPATIA

La osteopatía es una terapia manual enfocada a restablecer las superficies de deslizamiento del cuerpo y sus sistemas de sostén y suspensión, formado por tejido conjuntivo, con el fin de darle movilidad, flexibilidad y elasticidad, procurando adaptarse a las condiciones anatómicas y fisiológicas de cada nivel como son: el sistema musculoesquelético, visceral y sacrocraneal.

Tanto la evaluación como el tratamiento, parten de una base en la que se fundamenta la osteopatía, la lesión mecánica, como valoración del sentido de movilidad articular afectado, siendo el esquema de lesión el movimiento facilitado.

Una vez valorado el sistema o los sistemas afectados se sigue un orden de tratamiento desde lo más agudo hasta lo más crónico y partiendo de los sistemas de compensación (cintura pélvica y escapular) se va de las palancas más fuertes a las menos resistentes, hasta llegar al síntoma (articulación, órgano, fascia, etc.). En primer lugar se trata la musculatura, seguidamente las fascias (de las más resistentes a las más débiles) para terminar en la articulación u órgano afectado.

Previo al tratamiento, el osteópata debe conocer la biomecánica, fisiología articular y orgánica que le permitirán conocer el funcionamiento fisiológico para valorar el esquema de lesión o sentido de libertad de movimiento restringido, pasando al tratamiento después de una exhaustiva exploración física que nos ayude a diferenciar el problema funcional del estructural (roturas, inflamaciones, inestabilidad articular, etc.).

Es un error pensar que con estas técnicas siempre se van a resolver de forma inmediata las alteraciones mecánicas sobre todo si son problemas crónicos de mucho tiempo, necesitando el paciente varias sesiones a criterio personalizado del osteópata para restablecer el movimiento de las zonas afectadas e incluso sólo para mejorarlo en los problemas degenerativos (artrosis, procesos reumáticos).

Una de las reglas fundamentales de la osteopatía es la de no producir dolor ni tratar de producir siempre los típicos crujidos articulares en las técnicas de normalización.

Un concepto fundamental es el de "lesión osteopática" como proceso de alteración de movilidad.

Como base fundamental, nos basamos en el estudio y tratamiento global de la unidad funcional o cuerpo, relacionando los tres planos básicos del organismo y sus zonas reflejas, teniendo como aliada la gravedad que, a través de la estática, nos marca las zonas de compensación muscular de los distintos niveles afectados.

Resumen gráfico de las distintas zonas de influencia.

ESQUEMA DE LA ESTATICA

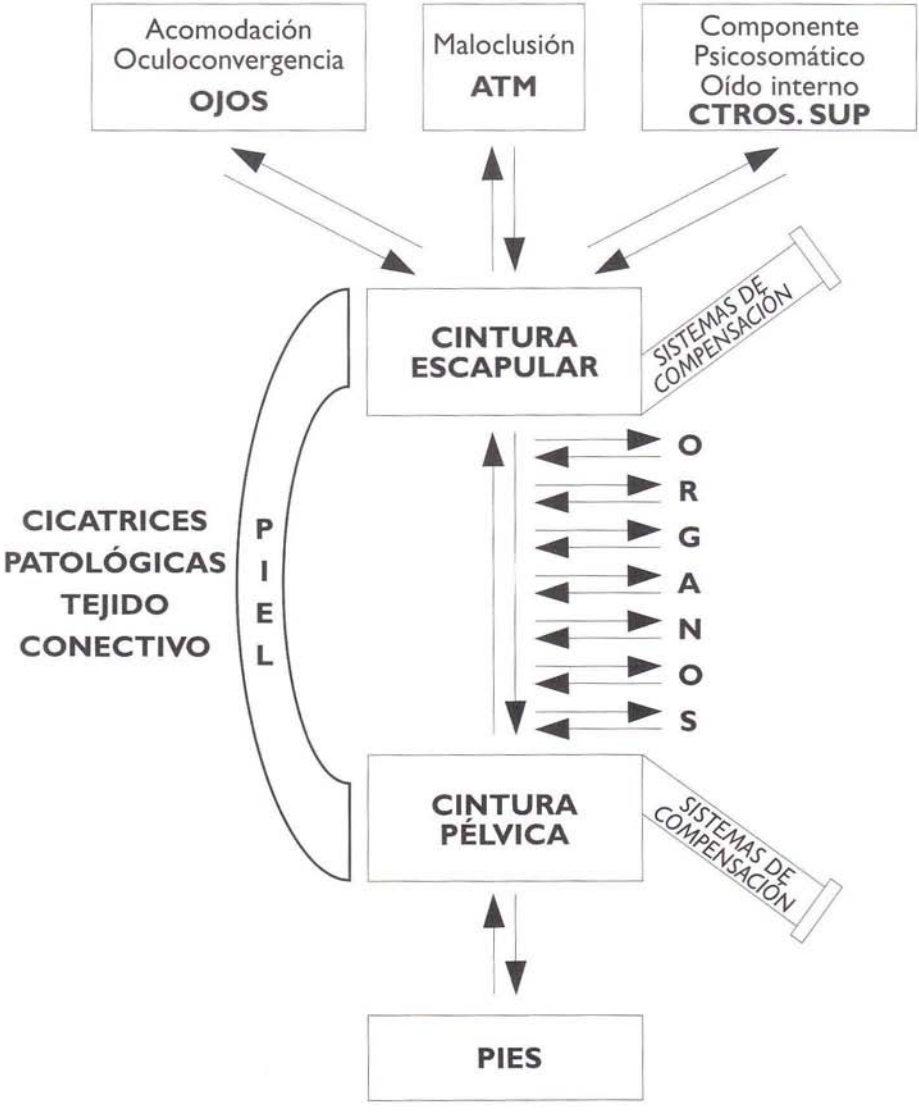

Ante una lesión osteopática nos podemos encontrar:

1.- Una hipomovilidad.

Cualquier lesión osteopática conlleva una disminución de la movilidad del lado afectado, encontrándose una hipermovilidad del lado contrario. Ejemplo: en una lesión de grupo en la columna lumbar en **flexión, lateralización derecha** y **rotación derec ,** el movimiento está facilitado en el esquema de lesión mientras que en **flexión, lateralización izquierda** y **rotación izquierda**, que es el movimiento contrario, estará limitado.

2.- Una implicación local del complejo vascular, nervioso, muscular y fascial.

La lesión osteopática afecta a la articulación a través de la contracción muscular mantenida que solicita las estructuras ligamentosas y capsulares, afectando a la circulación y transmisión neurológica.

3.- Trastornos reflejos a distancia.

A veces se afectan los troncos nerviosos por atrapamiento muscular, compresión articular e inflamaciones que afectan al metabolismo del nervio produciendo trastornos a distancia como por ejemplo una lesión osteopática en la columna cervical con afectación del nervio cubital que alteraría la sensibilidad y la motricidad de la cara interna del antebrazo y mano hasta el 4° y 5° dedos.

4.- Defectos posturales.

Como consecuencia del desequilibrio producido por la lesión osteopática, el organismo adopta unas posturas anómalas para reducir el dolor, es la llamada posición o postura antiálgica de compensación; ejemplo: una lumbalgia aguda produce una escoliosis postural adaptada contra el dolor.

Las manipulaciones se realizarán después del tratamiento de tejidos blandos, efectuándose de forma funcional (técnicas que se realizan aprovechando la respiración, primero en el sentido de la lesión y luego en el de corrección o con técnicas miotensivas) o estructural (técnicas que van dirigidas a las articulaciones y mediante un movimiento rápido de corto recorrido consiguen separar la faceta articular afec-

tada restableciendo el movimiento en la articulación). Se realizan buscando puntos de apoyo y de presión. Hay que seguir unas indicaciones fundamentales para efectuar la manipulación:

TECNICA FUNCIONAL	TECNICA ESTRUCTURAL
1.- Colocar al paciente en la posición de máximo confort con relación a la zona a tratar.	1.- Puesta en posición.
2.- Puesta en posición.	2.- Puesta en tensión.
3.- Regla del "no dolor".	3.- Regla del "no dolor".
4.- Corrección.	4.- Tracción.

El colocar al paciente en el máximo confort se realiza para evitar la resistencia a la corrección de los tejidos relacionados con la zona a tratar.

La puesta en posición consiste en colocar al paciente en aquella posición necesaria para efectuar el movimiento o manipulación y buscar el punto de apoyo.

La puesta en tensión consiste en colocar la articulación a normalizar en la tensión miofascial máxima del músculo en reposo.

La regla del "no dolor" significa que nunca se efectuará la manipulación si la puesta en tensión o posición es dolorosa.

La tracción consiste en la aplicación de un movimiento rápido, de corto recorrido, con rebote o suspensión.

LA MANIPULACION VERTEBRAL

La manipulación no ha de ser una movilización forzada, aplicada al azar sobre un segmento articular seguido de un crujido. Para ser practicada de manera racional es necesario que la manipulación sea perfectamente precisa.

Todo movimiento pasivo o activo del raquis es una combinación de un movimiento elemental de flexión, extensión, rotación derecha o izquierda y lateralización derecha o izquierda.

Las lesiones en la columna vertebral se producen en movimientos mixtos de **ELR** y **FRL**, por lo que la normalización se realizará en el esquema de movimientos

contrario al de lesión para las técnicas estructurales; para las funcionales se realizará primero en el sentido de la lesión y luego en el de corrección, de forma pasiva (con o sin respiración) o de forma miotensiva.

Dividimos las técnicas de manipulación en tres tipos:

1.- MANIPULACIONES DIRECTAS

Consisten en presiones directas sobre los segmentos articulares a normalizar. Se practican con el pisiforme, talón de la mano (zona hipotenar), yema de los dedos, en dependencia de la superficie a manipular. Las técnicas estructurales deben seguirse de un relajamiento aún más rápido que la presión. Hay que realizar una presión no dosificable y por lo tanto peligrosa si está mal ejecutada, por lo que el terapeuta tiene que estar seguro del gesto manipulativo.

2.- MANIPULACIONES INDIRECTAS

Se realizan utilizando los brazos de palanca del cuerpo (pelvis, cabeza, hombro y extremidades inferiores). Contrariamente a las precedentes son de una infinita variedad, permitiendo manipular en todos los sentidos los segmentos articulares lesionados con una fuerza dosificable.

3.- MANIPULACIONES SEMIDIRECTAS

Se realizan utilizando los brazos de palanca del cuerpo y además un punto de apoyo directo.

Estas manipulaciones se utilizan con el fin de obtener más precisión en el segmento o los segmentos a normalizar.

Estas manipulaciones se dividen a su vez en:

3.1.- AISLADAS:

Se realizan sobre un solo segmento a normalizar, utilizando como punto de apoyo las transversas o espinosas.

3.2. - DE GRUPO:

Se realizan igual que las anteriores; cuando existe una lesión de grupo, sobre varios segmentos, localizando la vértebra ápice de rotación que será sobre la que se realizará la tracción.

Estas a su vez se pueden realizar de forma **específica** o **inespecífica**.

Específicas: Se realizan con manipulaciones semidirectas y directas.

Inespecíficas: Se realizan con manipulaciones indirectas y directas.

DEFINICION DE LESION VERTEBRAL

La lesión vertebral es un proceso de alteración de la movilidad en una articulación intervertebral en la cual pueden estar o no alteradas las relaciones de posición de las vértebras adyacentes.

Cuando existe una alteración de la posición, tiene lugar siempre dentro de la amplitud normal de movimiento de dicha articulación.

Cuando tienen lugar lesiones patológicas irreversibles en una articulación, ya no se trata de una lesión puramente osteopática.

De la misma forma, cuando la alteración de la posición es de tal envergadura que las carillas articulares no están en oposición tampoco es una lesión osteopática, es una luxación que ya escapa al significado de nuestra definición.

Cualquiera de los diversos tipos de movimientos (flexión, extensión, rotación, inclinación lateral) puede estar limitado o puede existir una combinación de limitaciones.

La limitación de movimiento en las articulaciones, con exclusión de los procesos patológicos, se origina de la tensión de las cápsulas, ligamentos y fascias, de la retracción de los músculos, de las adherencias (intracapsulares o extracapsulares), como consecuencia de alteraciones reflejas, mecanismos de defensa, procesos psicosomáticos y sobrecargas funcionales de una palanca.

Las características de la lesión vertebral, aparte de la limitación de los movimientos y de las relaciones óseas anormales son: el dolor, la sensibilidad, la tumefacción de las partes blandas circundantes, la contracción muscular y las lesiones cutáneas; lo que nos ayuda a diferenciar como diagnóstico primario el sufrimiento articular para localizar la lesión y poder aplicar los diagnósticos específicos.

El dolor de una lesión vertebral puede ser local o referido. Con frecuencia, los pacientes indican con bastante exactitud la localización del dolor, pero más comúnmente experimentan un dolor difuso en la región de la lesión.

El dolor puede apreciarse en la región de las apófisis espinosas o transversas, o puede ser referido a un dermatoma, esclerotoma (a nivel vertebral), mioma, relacionados segmentariamente con la lesión.

En las fases subsiguientes, el dolor se origina en los músculos que rodean la articulación. Los músculos que mueven una articulación se retraen en forma refleja cuando se lesiona dicha articulación; la retracción sostenida del músculo y la acumulación de productos de desecho, tales como el ácido láctico y sustancias nocivas, producen dolor en el músculo.

Cuando los músculos han permanecido durante periodos prolongados en estado de contractura, se producen alteraciones en su estructura, existe un proceso de fibrosis y los músculos adquieren un estado de dureza y son sensibles al tacto, aún cuando estén relajados, pero no en forma tan intensa como en el caso de la contractura.

Las modificaciones por fijación de las articulaciones interapofisarias, los esguinces y distensiones de estas articulaciones son causa de tumefacción en el interior y en el exterior de la cápsula articular produciendo, al menos temporalmente, compresión radicular; esta tumefacción puede acentuar a su vez las lesiones discales. Conviene recordar que el disco es sólo uno de los componentes de la articulación intervertebral en conjunto, y que muchas de las alteraciones pueden tener lugar en la articulación apofisaria, independientemente del componente discal.

La sensibilidad de la lesión vertebral se localiza en las apófisis espinosas, en los ligamentos supraespinosos y sobre las apófisis transversas. En ocasiones la sensibilidad de estos puntos óseos es difícil de diferenciar de la sensibilidad del músculo contracturado, especialmente cuando este músculo pasa por encima de las apófisis transversas.

Toda lesión crónica no sometida a tratamiento conducirá invariablemente a lesiones degenerativas, con la consiguiente espondilosis. No hay duda de que la falta de movimiento y la consiguiente disminución del aporte sanguíneo a la articulación son las causas responsables de las lesiones degenerativas.

DIAGNOSTICO: ANAMNESIS Y EXPLORACION, INSPECCION, PALPACION Y AMPLITUD DE MOVIMIENTOS

ANAMNESIS Y EXPLORACION

Cuando el paciente entra en la consulta conviene realizar una visualización de la dinámica del mismo, cómo se mueve, cómo se desviste, cómo se descalza, qué actitudes antiálgicas tiene, todo esto por supuesto, de una forma disimulada para que no se altere el sentido de intimidad que para el paciente puede tener no sólo el muestreo de su organismo, sino en el interrogatorio la posible apertura que nos va ha hacer de sus problemas, sobre todo cuando queremos incidir en el hecho de si existen o no problemas personales que puedan influir en el proceso físico.

Es importante que el paciente nos cuente su propia versión del proceso, lo cual nos puede aclarar numerosos aspectos, no sólo de la patología, sino de lo que ésta supone para el paciente. Asimismo podremos determinar componentes psicógenos, actitudes del paciente ante su enfermedad, opiniones sobre las terapéuticas anteriores que ha seguido y sus resultados.

INTERROGATORIO

La forma de interrogar es importante. No nos debemos adelantar a las respuestas, ni interrogar de forma que podamos inducir una respuesta determinada por parte del paciente.

DATOS IMPORTANTES DEL INTERROGATORIO

- ***FECHAS*** — Nos marcan los periodos evolutivos de la enfermedad.
- ***EDAD*** — Nos ayuda a determinar las causalgias más comunes en una determinada edad y su posible evolución.
- ***SEXO*** — Orienta sobre procesos específicos y complicaciones importantes a ciertas edades.
- ***PROFESION*** — Determina aquellas condiciones de trabajo que puedan originar o agravar una determinada patología por la que se nos consulta.

- ***PESO Y TALLA*** Como efectos agravantes de la lesión (sobrecarga, regímenes de adelgazamiento, signos recientes de adelgazamiento progresivo, etc.).
- ***DIAGNOSTICO*** Si nos viene diagnosticado.

INTERROGATORIO DE LOS MOTIVOS PRINCIPALES DE LA CONSULTA

- ***¿De qué se queja?*** Síntomas actuales.
- ***¿Qué le ocurrió?*** Acto productor de la lesión.
- ***¿Cuándo ocurrió?*** Espacio transcurrido hasta la fecha.
- ***¿Cómo comenzó el problema?*** Síntomas iniciales.
- ***¿Qué actividad realizaba cuando tuvo los primeros síntomas?*** Mecanismo de producción de la lesión.
- ***¿Qué movimientos realiza en su trabajo?*** La repetición de una determinada postura puede condicionar un tipo de lesión determinada.
- ***¿Maneja cargas pesadas?*** Puede determinar actitudes lesionantes.
- ***¿Cómo maneja las cargas?*** Mecanismos de producción de hernias discales.
- ***Si el paciente ya ha sido tratado anteriormente,*** indaga dónde y qué tipo de tratamientos se le han realizado.

ANTECEDENTES DE LA PATOLOGIA

- Enfermedades padecidas relativas o referentes a la lesión que puedan haber influido.

- Antecedentes familiares de la lesión.- Determinan en algunos casos actitudes heredadas o patológicas genéticas.
- Otras enfermedades que padeció o padece.- Posibles irradiaciones o complicaciones.
- Atención a los ***defectos (auditivos, visuales y posturales).*** Determinan posturas productoras de lesiones.
- Antecedentes quirúrgicos.- Operaciones que le han realizado.
- Indagar si ha habido episodios semejantes anteriormente. Las recidivas de procesos primarios agudos convierten la lesión en crónica.

SINTOMAS Y CARACTERISTICAS DE DOLOR

- ***Topografía*** — Localización del dolor y área que abarca.
  - Dermatomas
  - Esclerotomas
  - Miotomas
  - Viscerotomas
- ***Duración del dolor*** — Comienzo, intervalos, recidivas, etc.
- ***Tipo de dolor*** — Intensidad
  - Chasquido acompañado de dolor
  - Matiz o carácter del dolor
  - Síntomas que acompañan al dolor
- ***Dolor irradiado*** — Calidad
  - Quemante
  - Superficial
  - Profundo
- ***Influenciabilidad del dolor***
  - Dura todo el día
  - Sólo nocturno
  - Sólo matutino
  - Se calma con la actividad.

- ***¿En qué postura se encuentra mejor?***
- ***¿Está asociado el dolor a la movilidad o al reposo?***
- ***¿En qué movimiento tiene dolor?***
  Determinar arcos dolorosos.
- ***¿Hay influencia del dolor local o regional sobre el organismo en general o sobre la psique?*** (depresiones).

INSPECCION

El fin de la inspección no es otro que el de tener mayor información del paciente al poder observar y valorar en toda su amplitud la constitución o anatomía con sus partes afectadas.

VISUALIZACION Paciente desnudo a ser posible.

PIEL
- ***Coloración:*** Manchas color café con leche, pingajos de piel y tumores pediculados (neurofibromatosis), máculas, pápulas (herpes zóster), equimosis, etc..
- ***Pilosidades:*** Barba de Fauno = malformaciones (espina bífida, pliegues y estrías).

TEJIDOS Engrosamientos, deformaciones, cicatrices, etc..

VISUALIZACION COMPARATIVA, SIMETRIAS, LINEA DE GRAVEDAD

SIMETRIAS Plano anterior: (Fig. A3)

- Altura de orejas
- Altura de hombros
- Pliegues axilares
- Línea mamilar (línea esternal media)
- Borde inferior de las costillas
- Altura de crestas iliacas

- Rodillas (altura y deformaciones estructurales)
- Pies y dedos (callosidades, valgos y varos)

SIMETRIAS Plano posterior: (Fig. A1)

- Altura de orejas
- Altura de hombros
- Pliegue axilar
- Altura de escápulas
- Línea central posterior de las apófisis espinosas
- Altura de crestas iliacas
- Pliegues glúteos y deformaciones estructurales
- Tobillos (desviaciones, deformaciones, varo y valgo del calcáneo, etc.).

LINEA DE GRAVEDAD Plano lateral: (Fig. A4)

Con el paciente de pie y parado tenemos que recordar que la línea de gravedad debe pasar por los siguientes puntos:

- A través de los cóndilos del occipital
- Por detrás de los cuerpos de las vértebras cervicales
- A través del cuerpo de la D-1
- Por delante de la columna dorsal
- A través del cuerpo de la L-3
- A través de la articulación de la cadera
- Por delante de las articulaciones de las rodillas
- Por delante de las articulaciones del tobillo
- A través de la articulación astrágalo-escafoidea.

Toda alteración de la línea de gravedad como desviaciones del eje medial, anteriorización o posteriorización de caderas o rodillas, nos dan una información en conjunto de la influencia de unas cadenas musculares más que otras y de las posturas defectuosas del paciente.

INSPECCION

VISTA POSTERIOR

En el plano posterior se pueden apreciar las dismetrías existentes:

Alturas: de hombros, pliegues axilares, borde inferior de la escápula, borde superior de las crestas iliacas, reborde costal inferior, pliegue glúteo, articulaciones de las rodillas, etc.. En la imagen también podemos observar algunas de las referencias anatómicas para facilitar la búsqueda de los niveles vertebrales, mediante la localización de las apófisis espinosas de cada segmento vertebral.

Podemos apreciar también las desviaciones laterales del raquis, utilizando una plomada lanzada

desde C7.

Si la línea desplaza a un lado del pliegue interglúteo
NO ADAPTACION A LA GRAVEDAD
indica lesión iliaca si descartamos
Pierna corta ó acort. Ms.

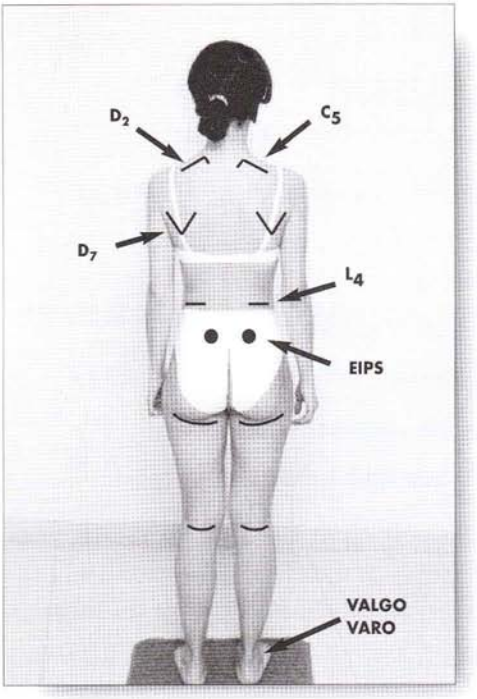

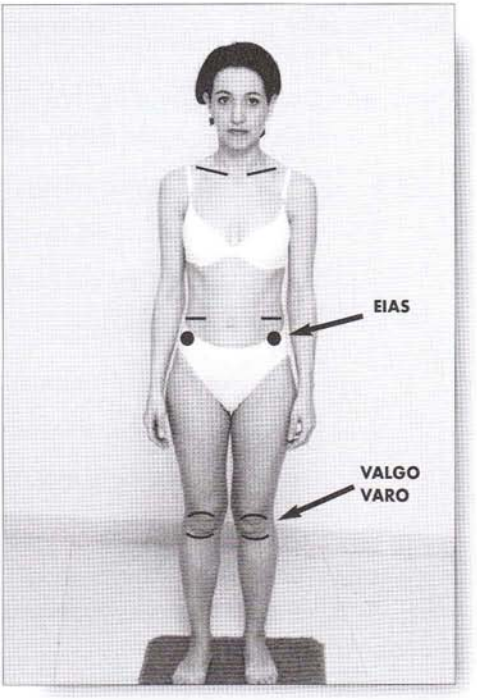

VISTA ANTERIOR Y LATERAL

En el plano anterior se pueden apreciar las dismetrías existentes en las siguientes zonas:

Altura de hombros, pliegues axilares, pliegues pectorales, borde superior de las crestas iliacas, articulación de las rodillas.

En el plano anterior también podemos tomar referencia de la existencia de una extremidad más corta que otra midiendo desde las E.I.A.S al apéndice xifoides o al ombligo. ***(Fig. A3)***

En el plano lateral podemos ver las alteraciones en el eje lateral (línea de gravedad) y del aumento o corrección de las curvaturas fisiológicas del raquis.

En el eje medio lateral parte del pabellón auricular y pasa por el centro de la articulación de la cadera, ligeramente por delante de la articulación de la rodilla y de la articulación del tobillo.

Linea interglutea a dch de la plomada IPI ó IAD
a izd IPD ó IAI

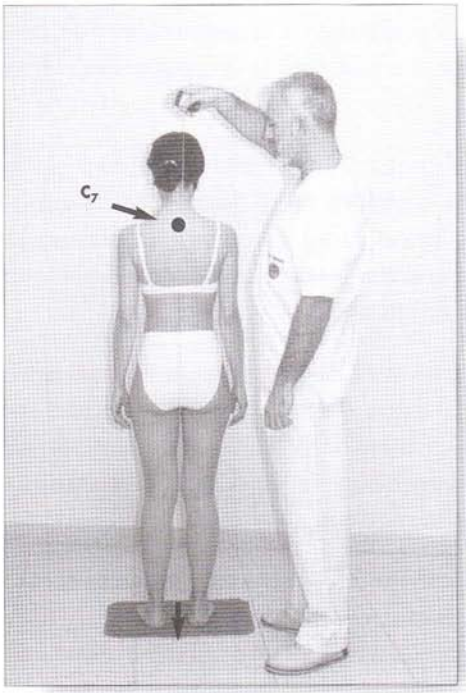

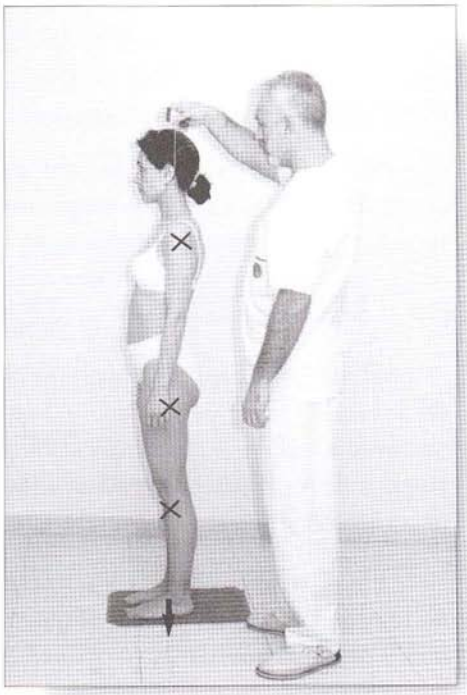

PALPACION

Con la técnica de la exploración física de la palpación, consistente en la aplicación de nuestras manos sobre el paciente, exploraremos una región corporal completa y sometida a examen con el fin de localizar o confirmar posibles alteraciones de dimensión, resistencia, calor, desplazamiento, etc.

Requiere grados variables de presión y no será correcta si nuestra mente está ocupada en otros pensamientos. En cualquier zona sometida a examen, debemos tener grabadas las articulaciones o estructuras que discurren por debajo de nuestras manos y dedos.

Toda aplicación de la palpación para diagnóstico debe realizarse con un propósito determinado, es decir, el practicar una prueba determinada debe estar encaminado a una respuesta concreta, ya que cualquier síntoma desencadenado por la prueba aportará signos físicos posiblemente anormales y de carácter clínico que el osteópata deberá saber interpretar correctamente.

Como anteriormente citábamos, no todas las partes del organismo humano requieren los mismos grados de presión en la palpación, y el saber controlar perfectamente el grado de intensidad de las mismas para no crear confusión en el diagnóstico debe ser una de las metas primordiales del osteópata.

Las presiones pueden ser superficiales y profundas y a la vez su aplicación, dactilar o palmar, ya que cada miembro o región a tratar precisa una palpación con su presión correcta.

Un ejemplo válido es que una presión profunda, aplicada en una zona que la precisa superficial únicamente nos aportaría confusión en el diagnóstico, ya que el receptor de la presión inadecuada, en este caso el paciente sometido a examen, se nos quejará por las molestias que ocasionamos con nuestra presión equívoca y no por el origen de la lesión, que es lo que buscamos.

El sistema mayoritariamente empleado es el de deslizar suavemente los dedos de la cara anterior de la mano sobre la superficie o zona corporal que debe ser sometida a examen. Para su aplicación práctica, la mejor forma es la combinación del pulgar y de los dos primeros dedos (índice y medio), ya que podremos adaptarlos a los determinados tipos de presión que la zona requiera.

No es correcto el examinar con palpación todo un cuerpo si realmente el caso no lo requiere, y sí en cambio el que nos concentremos en la zona afectada y repitamos la operación tantas veces como creamos oportuno, hasta disipar por com-

pleto la más mínima duda que pueda surgir de la exploración. Es muy fácil caer en el error del sencillo examen rutinario, es un grave fallo, y no obtendremos ningún dato de interés práctico.

Para el osteópata, los signos clínicos obtenidos a través de la palpación , serán tanto o más importantes que la propia descripción de los síntomas, efectuada por el propio paciente.

Signos físicos que debemos tener presentes en el momento de la exploración por palpación, son:

EN LOS MUSCULOS:

DESARROLLO	Crecimiento físico normal del músculo.
CONTRACTURA LOCAL Y GENERAL	Estado de contracción involuntario y persistente de uno o varios músculos y normalmente debido a un exceso muscular o problemas reflejos. Generalmente inmoviliza el músculo en posición defectuosa en flexión, extensión o rotación según la función del músculo afectado. Cuando la contractura dura mucho tiempo puede provocar un acortamiento muscular en el miembro afectado.
INDURACION	Endurecimiento anormal de un músculo (fibrosis isquémica y metabólica)
SIMETRIA	Armonía o proporción de las partes o puntos similares y con referencia a un punto o plano determinado.
HIPERESTESIA	Exaltación de la sensibilidad del músculo.
HIPOESTESIA	Disminución de la sensibilidad.
RIGIDEZ	Inflexibilidad muscular.
LAXITUD O ATONIA	Poca tensión o falta de tono en el músculo.
DIMENSION	Longitud o volumen de la superficie.
DESPLAZAMIENTO	Capacidad del músculo para desplazarse.

EN LA PIEL:

BLANDURA	Poca tensión y resistencia de la piel al tacto (falta de tono muscular o parálisis).
TENSION	Consistencia u oposición de la piel (fibrosis y adherencias).
CAMBIOS DE TEMPERATURA	Una disminución relativa en la temperatura de la piel suele indicar alteraciones fibróticas en las estructuras subyacentes. Una disfunción aguda puede provocar un aumento de temperatura localizado.

EN LOS HUESOS:

ANOMALIAS	Irregularidades en la formación ósea.
MALFORMACIONES	Anomalías del desarrollo normal de una parte o de todo el hueso comprendido en una zona concreta.
DEGENERACIONES	Procesos que conducen a la pérdida o alteración de sus funciones vitales debido a envejecimiento o a causas patológicas diversas.
DESARTICULACIONES	Desprendimiento de un extremo óseo articular de otro.

PELVIS

NT-4674

1 NERVACION, ORIGEN INSERCION Y FUNCION DE LOS MUSCULOS DE LA EXTREMIDAD INFERIOR Y PELVIS

Los músculos son los grandes protagonistas de las alteraciones mecánicas del juego articular pélvico, siendo los grupos musculares de la cadera los responsables inmediatos, descartando los procesos traumáticos. El acortamiento de dichos músculos producirá restricciones de movilidad unilateral o bilateral que afectarán a las articulaciones vecinas.

ISQUIOTIBIALES Y GLUTEO MAYOR

NT-4674

GLUTEO MAYOR

- ***Origen*** Línea semicircular posterior y labio externo de la cresta iliaca por arriba y detrás de ella. Cara posterior de la parte inferior del sacro y lado del coxis. Cara posterior del ligamento sacrociático mayor.
- ***Inserción*** Banda iliotibial de la fascia lata por encima del trocánter mayor. Surco que va del trocánter mayor a la línea áspera.
- ***Acción*** Es uno de los principales músculos extensores y potente rotador externo, siendo uno de los músculos responsables del acortamiento de la pierna.
- ***Inervación*** Nervio ciático menor (L5,S1,S2)

SEMITENDINOSO

- ***Origen*** Rugosidad en la cara inferointerna de la tuberosidad isquiática.
- ***Inserción*** Cara anterointerna de la tibia, en el extremo superior de la diáfisis.
- ***Acción*** Extensor del muslo, flexor y rotador interno de la pierna.
- ***Inervación*** Nervio ciático mayor (L4,L5,S1,S2)

SEMIMEMBRANOSO

- ***Origen*** Impresión superoexterna de la tuberosidad isquiática.
- ***Inserción*** Surco de la cara posterointerna de la tuberosidad interna de la tibia. Prolongación fibrosa dentro de la aponeurosis que cubre el poplíteo, ligamento tibial colateral y aponeurosis del muslo.
- ***Acción*** Extensor del muslo, flexor y rotador interno de la pierna.
- ***Inervación*** Nervio ciático mayor (L4,L5,S1,S2)

BICEPS CRURAL

- ***Origen*** Cara inferointerna de la tuberosidad isquiática.
- ***Inserción*** Cara externa de la cabeza del peroné. Envía una prolongación a la tuberosidad externa de la tibia.
- ***Acción*** Flexor de la rodilla, rotador externo de la pierna; el fascículo largo extiende el muslo.
- ***Inervación*** Nervio ciático mayor (S1,S2,S3)

ISQUIOTIBIALES Y GLUTEO MAYOR

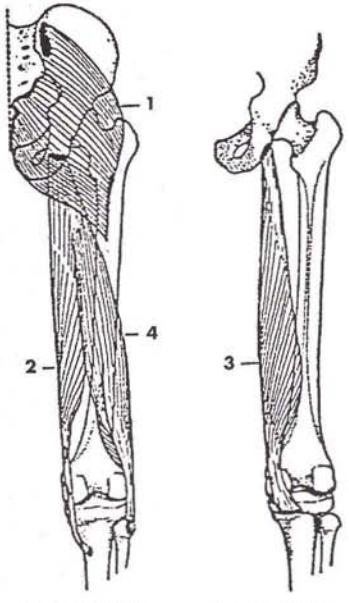

1.- Glúteo Mayor
2.- Semitendinoso
3.- Semimembranoso
4.- Bíceps crural

Arco de movimiento

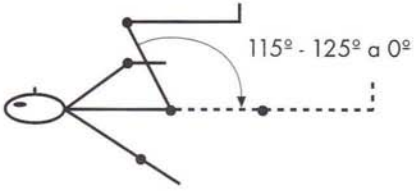

EXTENSION

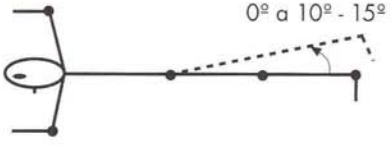

EXTENSION SOBREPASANDO LA LINEA MEDIA

ABDUCTORES

GLUTEO MEDIANO

- ***Origen*** Cara externa del ilion, entre la cresta iliaca y la línea semicircular posterior por arriba, y la línea semicircular anterior por debajo.
- ***Inserción*** Cara externa del trocánter mayor.
- ***Acción*** Abductor y rotador interno del muslo.
- ***Inervación*** Nervio glúteo superior (L4,L5,S1)

GLUTEO MENOR

- ***Origen*** Cara externa del ilion entre las líneas semicirculares glúteas anterior e inferior. Borde de la escotadura ciática mayor.
- ***Inserción*** Cara anterior del trocánter mayor del fémur. Prolongación a la cápsula de la articulación de la cadera.
- ***Acción*** Abductor y rotador interno del muslo.
- ***Inervación*** Nervio glúteo superior (L4,L5,S1).

MUSCULOS ACCESORIOS Tensor de la fascia lata y glúteo mayor.

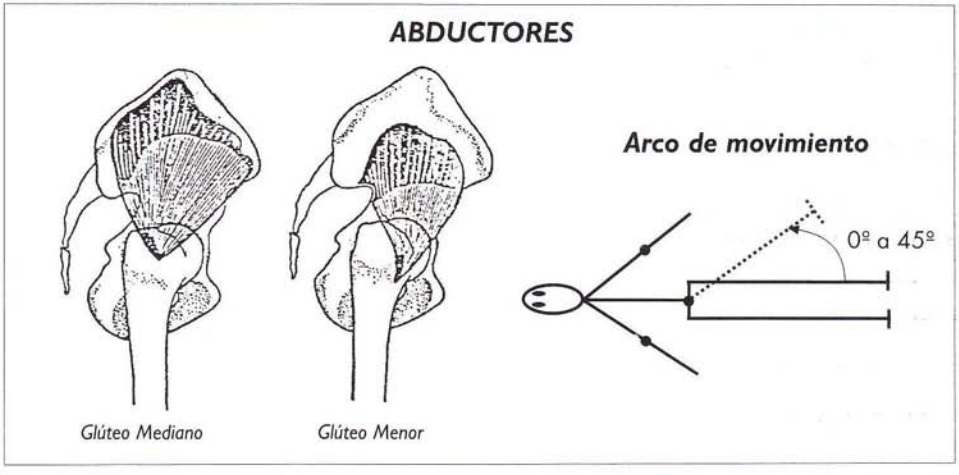

ADUCTORES

ADUCTOR MAYOR

- ***Origen*** — Borde externo de la cara inferior de la tuberosidad isquiática. Porción isquiática de la rama isquiopubiana. Cara interior de la porción púbica de la rama isquiopúbica.
- ***Inserción*** — Línea áspera en toda su longitud y línea supracondilar interna del fémur. Tubérculo del aductor.
- ***Acción*** — Aductor, flexor y rotador externo del muslo.
- ***Inervación*** — Nervio obturador (L3,L4).

ADUCTOR MEDIANO

- ***Origen*** — Superficie externa y parte superior de la rama horizontal del pubis.
- ***Inserción*** — Los dos tercios distales de la línea que une el trocánter menor con la línea áspera, y en la parte superior de la línea áspera.
- ***Acción*** — Aductor, flexor y rotador interno del muslo.
- ***Inervación*** — Nervio obturador (L3,L4).

ADUCTOR MENOR

- ***Origen*** — Cara anterior del pubis en el ángulo de unión de cresta con la sínfisis.
- ***Inserción*** — Las dos cuartas partes medias del labio interno de la línea áspera.
- ***Acción*** — Aductor, flexor y rotador externo del muslo.
- ***Inervación*** — Nervio obturador (L3, L4).

PECTINEO

- ***Origen*** Cresta pectínea y zona inmediatamente anterior a ella, entre la eminencia iliopectínea y la espina del pubis.
- ***Inserción*** Línea que une el trocánter menor y la línea áspera.
- ***Acción*** Aductor y auxiliar en la flexión del muslo.
- ***Inervación*** Nervio musculocutáneo interno (L2, L3, L4).

RECTO INTERNO DEL MUSLO

- ***Origen*** Mitad inferior de la sínfisis púbica. Mitad superior del arco púbico.
- ***Inserción*** Parte superior de la cara interna de la tibia.
- ***Acción*** Aductor, flexor y rotador interno de la pierna.
- ***Inervación*** Nervio obturador (L3, L4).

ADUCTORES

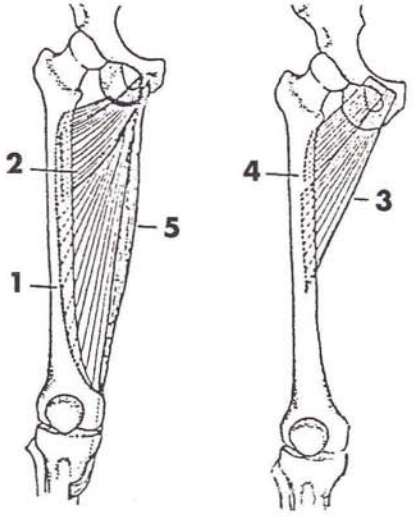

1.- Aductor Mayor
2.- Aductor Mediano
3.- Aductor Menor
4.- Pectíneo
5.- Recto interno del muslo

Arco de movimiento

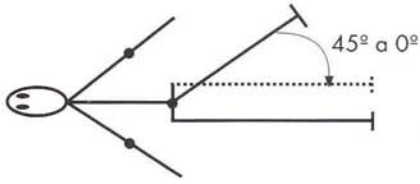

ROTADORES INTERNOS

GLUTEO MEDIO Y MENOR

Son los mismos que para la abducción, anteriormente expuestos.

MUSCULOS ACCESORIOS Semitendinoso y semimembranoso.

Arco de movimiento

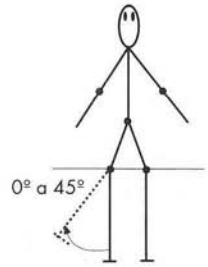

ROTADORES EXTERNOS

OBTURADOR EXTERNO

- ***Origen*** Porción interna del reborde óseo del agujero obturador. Dos tercios internos de la superficie exterior de la membrana obturatriz. Rama del pubis. Ramas del isquion.
- ***Inserción*** Desde la superficie posterior del cuello del fémur a la cavidad digital del trocánter mayor.
- ***Acción*** Rotador externo y flexor del muslo.
- ***Inervación*** Nervio obturador (L3, L4).

OBTURADOR INTERNO

- ***Origen*** La mayor parte del borde interno del agujero obturador. Cara interna, porción superior del agujero sacrociático y parte inferior e interna del agujero obturador.

- ***Inserción*** A través de la escotadura ciática menor a la porción anterior y superficie media del mayor, trocánter cerca de la fosa trocantérea.
- ***Acción*** Rotador y abductor del muslo.
- ***Inervación*** Nervio L5, S1.

CUADRADO CRURAL

- ***Origen*** Parte superior del borde externo de la tuberosidad isquiática.
- ***Inserción*** Línea que continúa el borde posterior del trocánter mayor.
- ***Acción*** Rotador externo del muslo.
- ***Inervación*** Nervio L5, S1.

PIRAMIDAL DE LA PELVIS

- ***Origen*** Cara anterior del sacro, entre el primero y el cuarto agujeros sacros anteriores. Borde superior del agujero ciático mayor y superficie anterior del ligamento sacrociático mayor.
- ***Inserción*** A través del agujero sacrociático mayor al borde superior del trocánter mayor del fémur.
- ***Acción*** Rotador externo del muslo. Es responsable con el glúteo mayor del acortamiento de la pierna.
- ***Inervación*** Nervio S1, S2.

GEMINO SUPERIOR

- ***Origen*** Cara externa de la espina isquiática.
- ***Inserción*** Borde superior del tendón del obturador interno, insertándose con él en la cavidad digital del trocánter mayor.

- ***Acción*** Rotador externo del muslo.
- ***Inervación*** Nervio L5,S1,S2,S3.

GEMINO INFERIOR

- ***Origen*** Parte superior de la tuberosidad isquiática.
- ***Inserción*** Borde inferior del tendón del obturador interno, insertándose con él en la cavidad digital del trocánter mayor.
- ***Acción*** Rotador externo del muslo.
- ***Inervación*** Nervio L5, S1.

GLUTEO MAYOR (Descrito anteriormente).

ROTADORES EXTERNOS

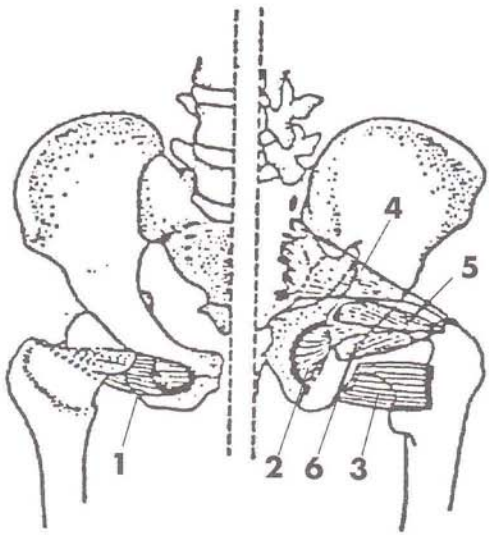

Arco de movimiento

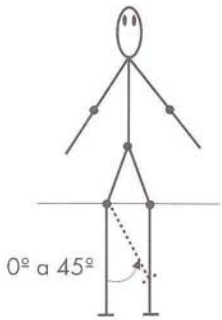

1.- Obturador Externo
2.- Obturador Interno
3.- Cuadrado Crural
4.- Piramidal de la Pelvis
5.- Gémino Superior
6.- Gémino Inferior

CUADRICEPS

RECTO ANTERIOR

- ***Origen*** Espina iliaca anteroinferior (tendón directo). Parte superior del rodete cotiloideo (tendón reflejo).
- ***Inserción*** Borde proximal de la rótula.
- ***Acción*** Extensor de la pierna y flexor del muslo.
- ***Inervación*** Nervio crural (L2,L3,L4).

CRURAL

- ***Origen*** Caras anterior y externa de los dos tercios superiores de la diáfisis femoral.
- ***Inserción*** Forma la parte profunda del tendón del cuádriceps crural, que se inserta en la base de la rótula.
- ***Acción*** Extensor de la pierna.
- ***Inervación*** Nervio crural (L2,L3,L4).

VASTO INTERNO

- ***Origen*** Cara interna del fémur.
- ***Inserción*** Tendón común del músculo cuádriceps crural en la rótula.
- ***Acción*** Extensor de la pierna.
- ***Inervación*** Nervio crural (L2, L3, L4)

VASTO EXTERNO

- ***Origen*** Cara externa del fémur.
- ***Inserción*** Tendón común del músculo cuádriceps crural en la rótula.

- ***Acción*** Extensor de la pierna.
- ***Inervación*** Nervio crural (L2,L3,L4).

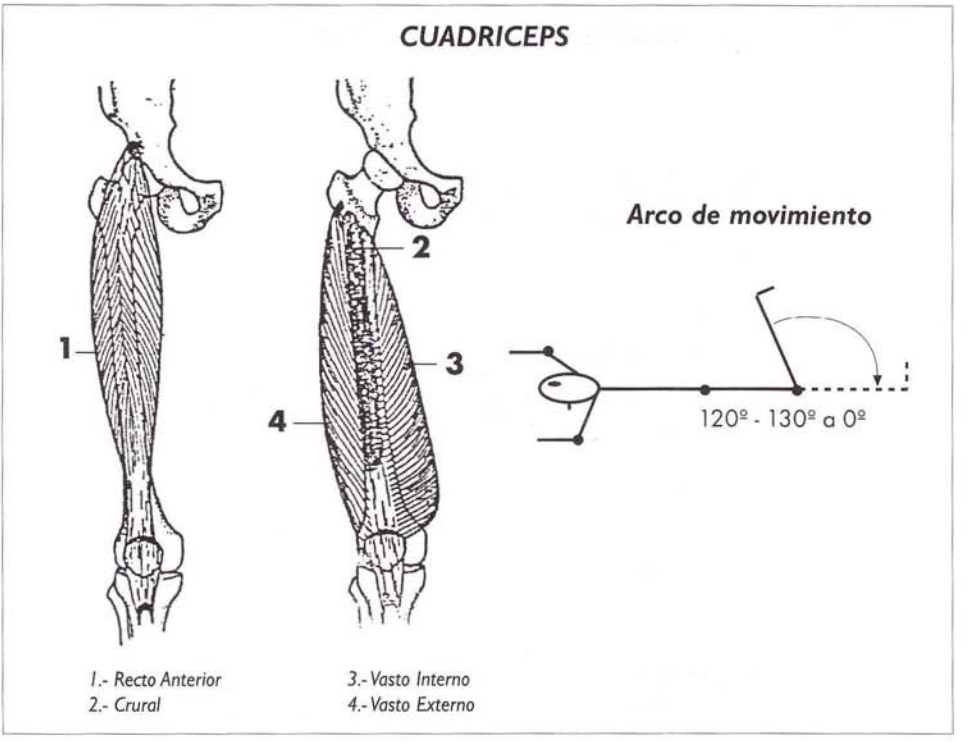

PSOAS

PSOAS MAYOR

- ***Origen*** Apófisis transversas de todas las vértebras lumbares. Cara lateral de las últimas vértebras torácicas y de todas las lumbares y discos intervertebrales correspondientes.
- ***Inserción*** Trocánter menor del fémur.
- ***Acción*** Flexor del muslo.
- ***Inervación*** Nervio L2, L3.

PORCION ILIACA DEL PSOAS ILIACO

- ***Origen*** Dos tercios superiores de la fosa iliaca. Labio interno de la cresta iliaca. Base del sacro.
- ***Inserción*** Cara externa del tendón del psoas mayor. Cuerpo del fémur, inmediatamente por debajo del trocánter menor.
- ***Acción*** Flexor del muslo.
- ***Inervación*** Nervio L2, L3.

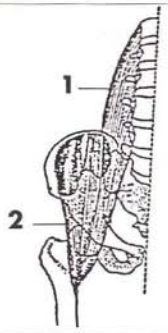

1.- Psoas Mayor
2.- Porción Iliaca del Psoas Iliaco

Arco de movimiento

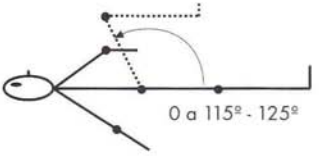

FLEXORES PLANTARES

GEMELOS

- ***Origen*** ***Gemelo interno:***

  Depresión en la parte superior y posterior del cóndilo interno del fémur y zona adyacente.

  Gemelo externo:

  Impresión en la cara externa del cóndilo externo y superficie posterior del fémur inmediatamente encima de ella.
- ***Inserción*** Tendón de Aquiles, que se inserta en la parte media de la cara posterior del calcáneo.
- ***Acción*** Flexión plantar.
- ***Inervación*** Nervio ciático poplíteo interno (S1,S2).

SOLEO

- ***Origen*** Cara posterior de la cabeza del peroné. Tercio proximal de la cara posterior del cuerpo del peroné. Línea oblicua y tercio medio del borde interno de la tibia.
- ***Inserción*** Tendón de Aquiles.
- ***Acción*** Flexión plantar.
- ***Inervación*** Ciático poplíteo interno y tibial posterior (S1,S2).

FLEXORES PLANTARES

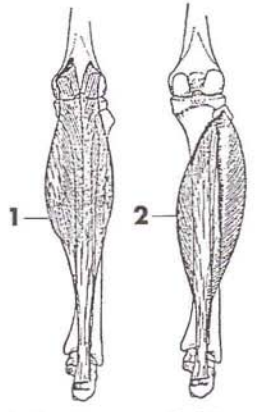

1.- Gemelos *2.- Sóleo*

Arco de movimiento

CUADRADO LUMBAR

- ***Origen*** Ligamento iliolumbar y cinco centímetros adyacentes de la cresta iliaca.
- ***Inserción*** Mitad del borde inferior de la última costilla. Por tendones pequeños, en las apófisis transversas de las cuatro primeras vértebras lumbares.
- ***Acción*** Inclina la columna lumbar lateralmente, tira de la caja torácica hacia abajo.
- ***Inervación*** Nervio D12,L1,L2.

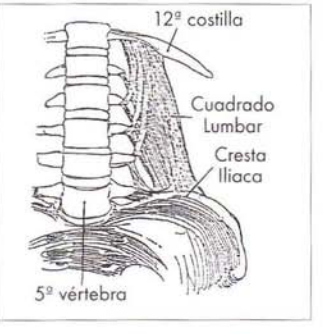

OBLICUOS

OBLICUO MAYOR

- ***Origen*** Ocho digitaciones de la superficie externa y los bordes inferiores de las últimas ocho costillas.
- ***Inserción*** Mitad anterior de la cresta iliaca. Por medio de la aponeurosis, en el tubérculo púbico y la línea pectínea en la parte media, se entrelaza con la aponeurosis del músculo opuesto formando la línea blanca, que se extiende desde la apófisis xifoides hasta la sínfisis del pubis.
- ***Acción*** Flexor y rotador de la columna vertebral y tensor de la pared abdominal.
- ***Inervación*** Nervios intercostales (8-12). Abdominogenital mayor y abdominogenital menor.

OBLICUO MENOR

- ***Origen*** Mitad externa de la cara superior del arco crural. Dos tercios anteriores de la cresta iliaca. Hoja posterior de la aponeurosis dorsolumbar.
- ***Inserción*** Cresta del pubis y parte interna de la línea pectínea, línea blanca. Cartílagos de la séptima, octava y novena costillas. Bordes inferiores de los cartílagos de las tres últimas costillas.
- ***Acción*** Flexor y rotador de la columna vertebral y tensor de la pared abdominal.

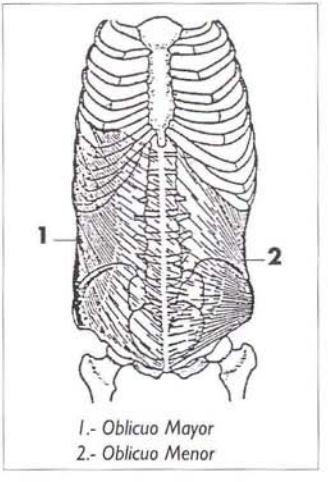

1.- Oblicuo Mayor
2.- Oblicuo Menor

- ***Inervación*** Nervios intercostales, ramas del nervio abdominogenital menor y a veces del abdominogenital mayor.

TEST DE ACORTAMIENTOS MUSCULARES

IMPORTANCIA DE LOS MUSCULOS DE LAS EXTREMIDADES INFERIORES EN LAS LESIONES PELVICAS

Conviene recordar como dato significativo en lo que respecta a las lesiones iliacas que mientras en los coxales se insertan 36 músculos en cada uno, en el sacro sólo se insertan 8.

Teniendo en cuenta las relaciones de los músculos de las extremidades inferiores en origen e inserción, tanto con los coxales como con el fémur, es fácil comprender la gran importancia que tienen a nivel de las lesiones iliosacras, los acortamientos por sobretensión de los músculos de las extremidades inferiores, sobre todo los músculos largos que utilizan palancas largas sobre unos elementos esqueléticos grandes, como son los coxales, cuyas articulaciones son relativamente pequeñas respecto a su volumen total.

También la importancia de los rotadores externos de la cadera que actúan sobre palancas cortas, pero que son muy potentes y capaces de originar hipomovilidad iliosacra y lesiones sacras e iliacas por torsión, al margen de las lesiones que se producen con respecto a otras estructuras pélvicas de tipo vascular y nervioso por mecanismos de atrapamiento.

Antes de realizar las pruebas para descubrir las lesiones iliosacras y sacroiliacas y su origen, es conveniente realizar las pruebas de la musculatura pélvica y de las extremidades inferiores mediante los **"Tests de acortamiento muscular",** que nos orientan sobre el tratamiento a seguir en el tejido blando y la posible lesión articular, según la lozalización de los grupos musculares acortados.

TESTS DE LOS ACORTAMIENTOS MUSCULARES DE LA PELVIS Y EXTREMIDADES INFERIORES

PASOS DE LA TECNICA:

1 Se realizan las pruebas de acortamiento en los movimientos contrarios a los que realizan los músculos que se pretenden probar.

2 Se comprueban de forma unilateral los grados de movilidad articular que permite cada grupo muscular y se compara en cada lado a fin de constatar las diferencias.

3 Los resultados obtenidos pueden dar una reducción de movilidad articular por acortamiento muscular. Después se puede comprobar la potencia muscular de ambos lados para confirmar el lado de la debilidad muscular.

Como medida de valoración[1] podemos utilizar el siguiente ejemplo:

	Derecha	Izquierda
ISQUIOTIBIALES	X	XXX
ROT. EXTERNOS	XX	X

X Poco acortado
XX Acortado
XXX Muy acortado

(1) La valoración de la amplitud articular con relación a los grados fisiológicos viene explicada en un resumen, al final de la explicación de los acortamientos y en el apartado de anatomía muscular.

PRUEBA DE ACORTAMIENTO DE LOS ISQUIOTIBIALES

Con el paciente en bipedestación, se le pide que flexione el tronco. Observaremos que si están acortados, a pocos grados las piernas tenderán a flexionarse.

El momento en q se inicia la flex de rod. indica el grado d acortam



VARIANTE UNILATERAL

Paciente en decúbito supino. El terapeuta al lado del paciente, coge la pierna extendida y la va elevando progresivamente, mientras con la otra mano en la E.I.A.S. contraria, comprueba el movimiento pélvico, lo que se considera como el tope de tensión muscular. Se aprecia el ángulo de movilidad adquirido y se compara con el de la extremidad contraria.

Si se flex la rod antes d 90° existe acortam.

Si proseguimos la elev. d EIAS contraria refleja una elev d la pierna en la camilla

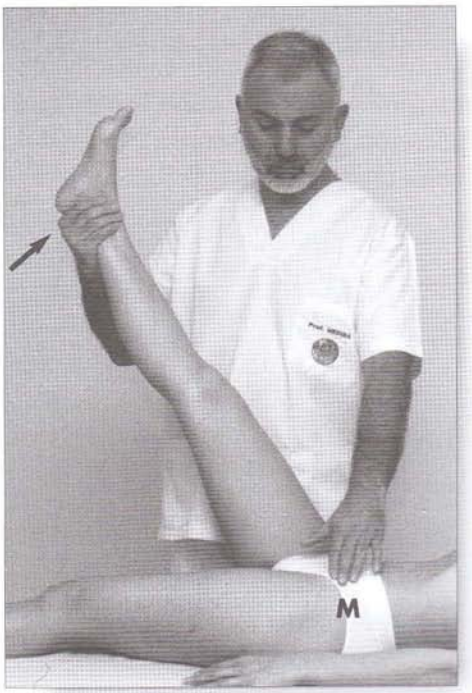

VARIANTE BILATERAL

Paciente en decúbito supino. El terapeuta al lado de la camilla coge los pies del paciente levantando progresivamente las piernas, observando las masas glúteas; si aprecia que uno de los glúteos está más levantado indica el acortamiento de los isquiotibiales del mismo lado. Si lo miramos lateralmente, observaremos la rodilla en una posición flexionada.

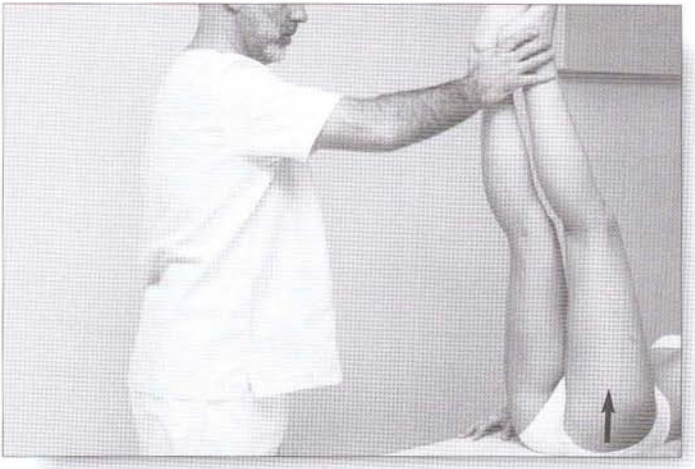

PRUEBA DE ACORTAMIENTO DE LOS MUSCULOS ABDUCTORES

Paciente en decúbito supino. El terapeuta a los pies de la camilla coge la extremidad inferior con una mano, realizando el movimiento de aproximación al eje central del cuerpo y con la otra mano colocada sobre el tobillo de la pierna contraria comprueba el movimiento pélvico, observando el ángulo articular conseguido. Realizar la prueba comparativa en la otra pierna.

En pacientes laxos una RI d cadera, reduce el arco necesario para la Max ext.

Mano sobre EIAS del lado en abd indica posible acortam. (con elevac.)

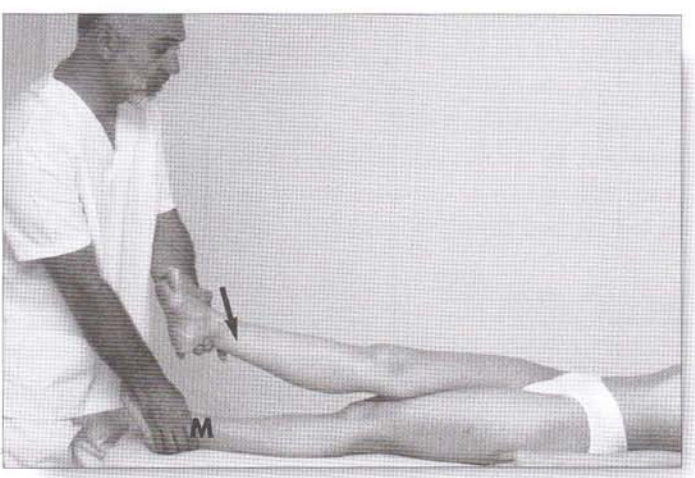

PRUEBA DE ACORTAMIENTO DE LOS MUSCULOS ADUCTORES

Paciente en decúbito supino. El terapeuta al lado coge la extremidad inferior del mismo lado, realizando una separación del eje central, mientras con la otra mano sobre la E.I.A.S. contraria comprueba el movimiento pélvico que nos indica el ángulo articular permitido por la tensión muscular.

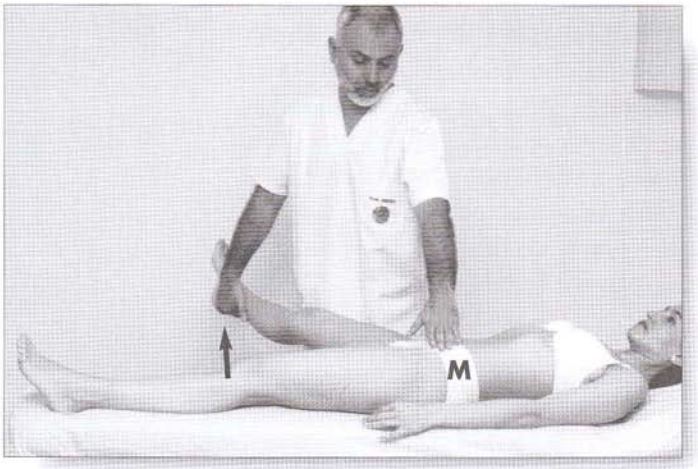

Observar posible eleu. pélvica x tsac. ma

PRUEBA DE ACORTAMIENTO DE LOS MUSCULOS ROTADORES INTERNOS A 90 GRADOS

Paciente en decúbito supino con la pierna flexionada a 90 grados. El terapeuta al lado, coge con una mano el pie y con la otra sujeta la rodilla, imprimiendo un movimiento de rotación externa de cadera hasta observar en la E.I.A.S. del lado contrario el movimiento pélvico que indica la tensión miofascial máxima del músculo en reposo.

Reforzar la rotac. del fémur desde la rodilla

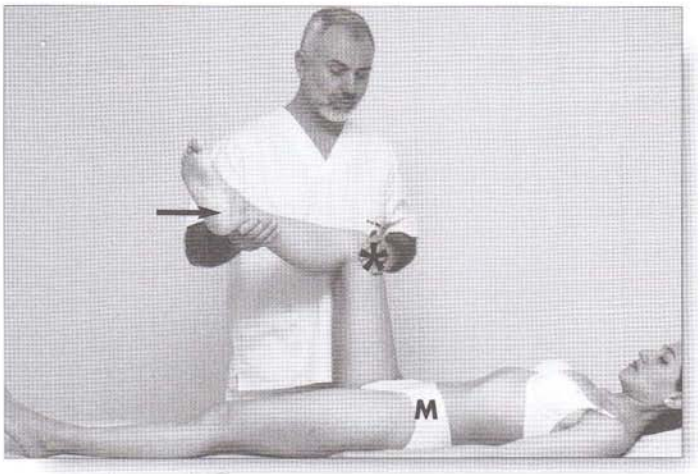

PRUEBA DE ACORTAMIENTO DE LOS MUSCULOS ROTADORES EXTERNOS A 90 GRADOS

Paciente en decúbito supino con la pierna flexionada a 90 grados. El terapeuta al lado, coge con una mano el pie del paciente y con la otra sujeta la rodilla, imprimiendo un movimiento de rotación interna de cadera hasta observar en la E.I.A.S. del lado contrario el movimiento pélvico, que nos indica la tensión miofascial máxima del músculo en reposo.

Ayudar la Rot fem. con la mano en la rodilla

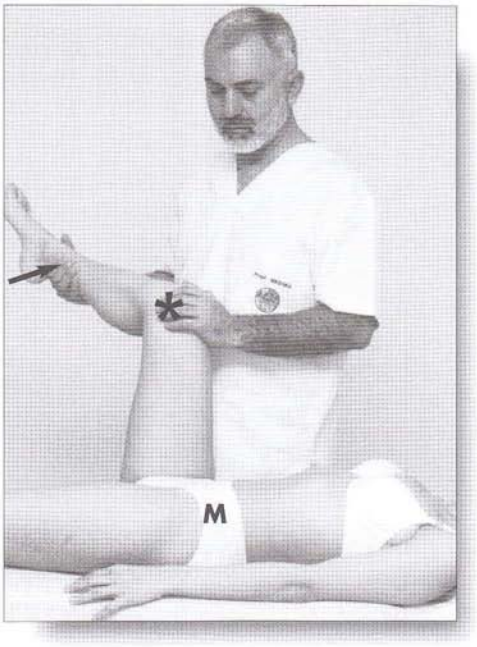

Nota: *El piramidal a 90 grados invierte la función.*

PRUEBA DE ACORTAMIENTO DE LOS ROTADORES INTERNOS

Pierna fijada extendida idem. resto

Paciente en decúbito prono con las piernas flexionadas y cruzadas. El terapeuta coloca las manos sobre los tobillos presionando en sentido descendente hasta notar la tensión miofascial máxima del músculo en reposo, comprobando los grados de movilidad en rotación externa de la pierna en situación anterior.

Rodillas juntas

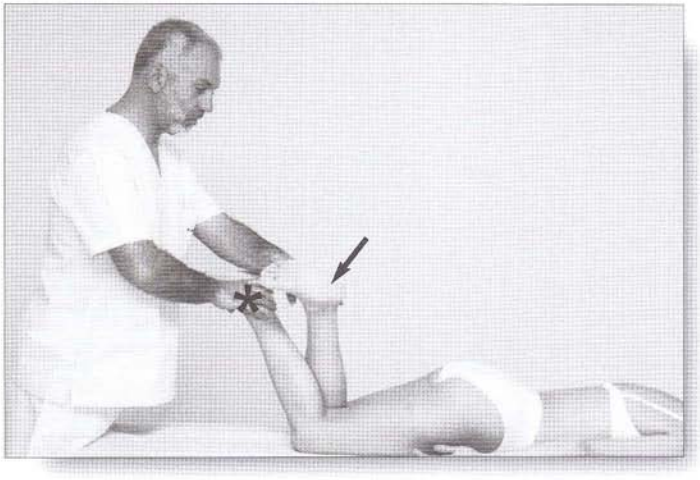

PRUEBA DE ACORTAMIENTO DE LOS ROTADORES EXTERNOS

Paciente en decúbito prono con las piernas flexionadas. El terapeuta a los pies de la camilla coloca las manos sobre la parte interna de los tobillos imprimiendo un movimiento bilateral hacia los lados, comprobando el ángulo articular permitido por la tensión muscular.

Variante unilateral Observar elev. glúteo contrario

PRUEBA DE ACORTAMIENTO DE LOS CUADRICEPS

Paciente en decúbito prono. El terapeuta al lado, coge ambos tobillos flexionando las rodillas al máximo que permita y se observa la distancia de los talones a los glúteos, determinando la unilateralidad o bilateralidad del acortamiento y el grado del mismo.

Unilat. menos doloroso



PRUEBA DE ACORTAMIENTO DEL PSOAS

Paciente en decúbito supino. El terapeuta al lado de la camilla realiza una flexión máxima de cadera y rodilla, observando si se eleva la otra pierna, que descansa sobre la camilla. Si esto ocurre nos indica la tensión del psoas.

Se testa la pierna extendida

Pacientes laxos ——→ Variante Pg-86 superior

PRUEBA DE ACORTAMIENTO DE LOS CUADRADOS LUMBARES

Paciente en decúbito supino. El terapeuta al lado de la camilla levanta las dos piernas de éste, observando si se produce una lateralización de la pelvis, que nos indica el acortamiento del cuadrado lumbar del lado de la lateralización.

Si el acortamiento es bilateral, al subir las dos piernas los glúteos se elevarán de la camilla. Si están asociados a un acortamiento de los isquiotibiales se acusará más la subida de los glúteos.

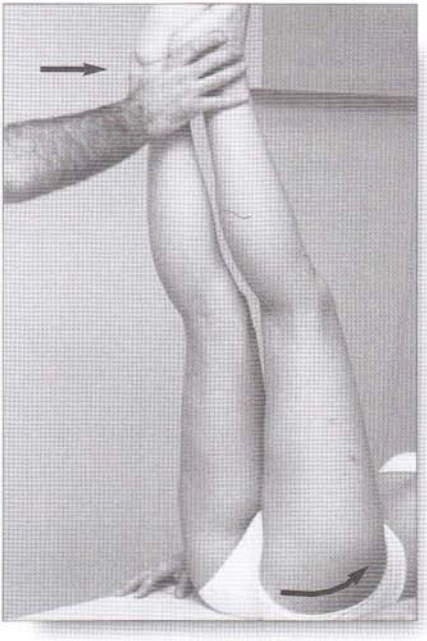

PRUEBA DE ACORTAMIENTO DE LOS FLEXORES PLANTARES

Paciente en decúbito prono con las piernas flexionadas. El terapeuta coloca ambas manos sobre la zona metatarsofalángica y realiza una flexión de ambos tobillos, observando la lateralidad del acortamiento y el grado del mismo.

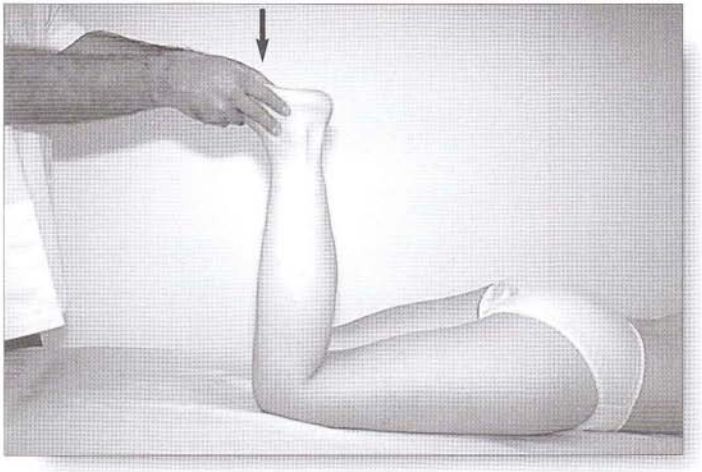

PRUEBA DE ACORTAMIENTO DE LOS OBLICUOS

Paciente en decúbito supino con las piernas flexionadas y cruzadas. El terapeuta al lado, presiona sobre las rodillas provocando una rotación. Si se levanta el hombro del lado contrario nos confirma el acortamiento.

COMPROBACION DEL ACORTAMIENTO DEL MUSCULO PIRAMIDAL DE LA PELVIS

Con el paciente en decúbito supino, se observa la rotación externa de las piernas; si comprobamos que uno de los pies está más rotado que el otro nos informa del acortamiento del músculo piramidal.

ACORTAMIENTO UNILATERAL

Desde los Tob. reforzar el movim con las manos en ambos sentidos para verificar resistencia lesión
Manio Dch ⇒ tob Izd Ri
Manio Dch ⇒ tob Dch Re

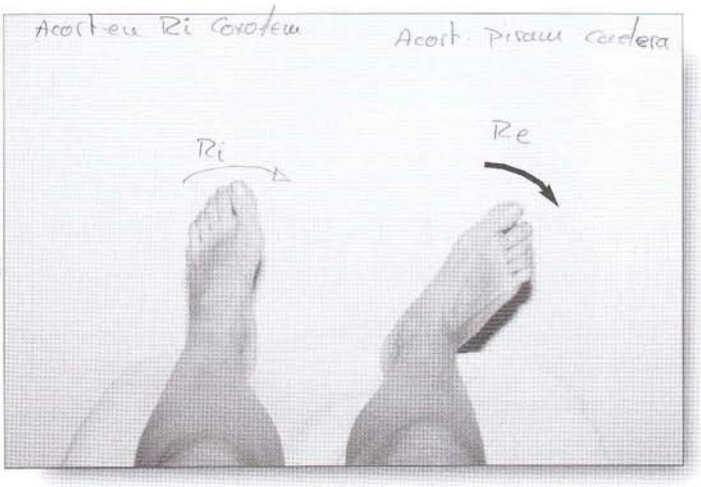

También lo podemos observar en bipedestación, si hay una rotación mayor de uno de los pies o es bilateral.

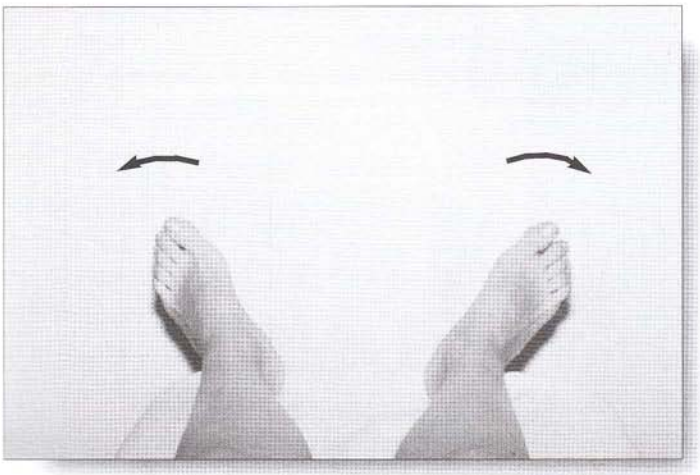

ACORTAMIENTO BILATERAL

Nota: *Tener en cuenta el ángulo de declinación de la cadera abierto o cerrado.*

PRUEBA DE RESISTENCIA DE LOS ABDOMINALES

Paciente en decúbito supino. El terapeuta al lado, sujeta con una mano los pies y con la otra en la zona esternal le ofrece una resistencia a la flexión del tronco.

Esta prueba nos informa de la debilidad de la musculatura abdominal.

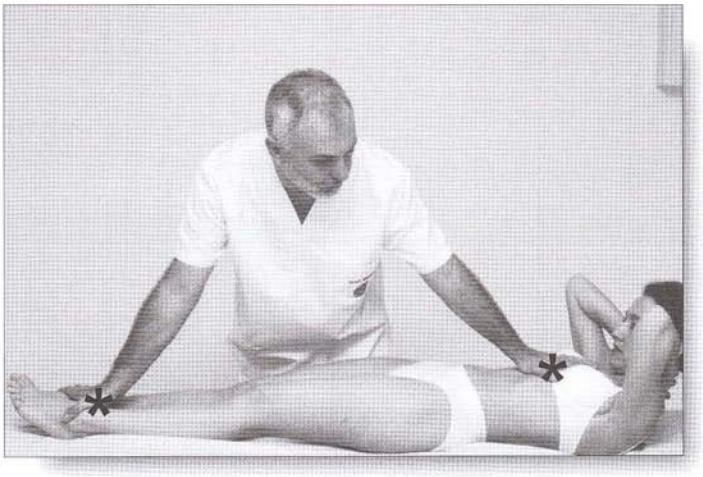

PRUEBA DE RESISTENCIA DE LA MUSCULATURA DORSAL

Paciente en decúbito prono con las manos en la nuca. El terapeuta al lado de la camilla sujeta con una mano los pies y con la otra, apoyada en la zona dorsal, ofrece una resistencia a la extensión.

Esta prueba nos informa de la debilidad de la musculatura dorsal.



GRADOS DE MOVILIDAD

CADERA

FLEXION-EXTENSION

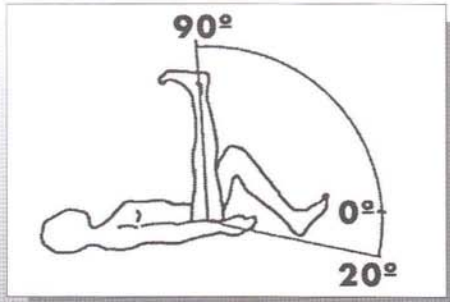

FLEXION con rodilla flexionada

ABDUCCION
ADUCCION

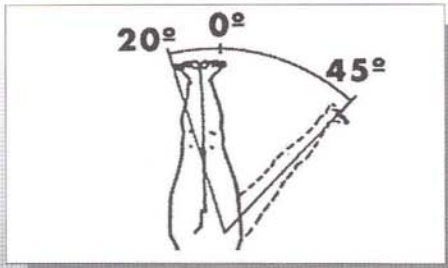

ROTACION 0° y 90°

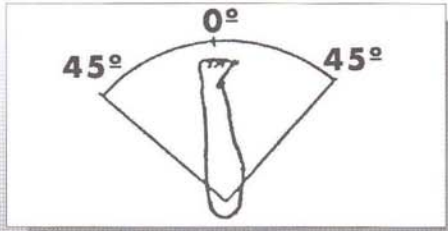

FLEXION DE RODILLA

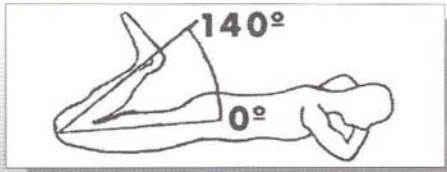

TECNICAS DE ELONGACION MUSCULAR POR ISOMETRIA KABAT

ELONGACION DE LA MUSCULATURA PELVICA Y EXTREMIDADES INFERIORES POR TECNICAS MIOTENSIVAS

La técnica consiste en pedirle al paciente que presione en sentido de la función de los grupos musculares a elongar, previa puesta en tensión, en sentido contrario al de lesión, en apnea inspiratoria durante 6 ó 8 segundos e ir elastificando lenta y progresivamente en la fase de espiración, procurando no solicitar otras estructuras vecinas (arrastre de la pelvis o extremidad inferior).

Estas técnicas se efectúan como preparación a las técnicas de corrección articular.

3 veces mínimo

Nota: *En estas técnicas lo importante es absorber la tensión muscular sintiendo la relajación progresiva, buscando la puesta en tensión, sin rebasarla en cada espiración.*

ELONGACION DE LOS MUSCULOS ISQUIOTIBIALES

Paciente en decúbito supino. El terapeuta al lado, coge con una mano el pie levantando y apoyando el cuerpo sobre la pierna de éste hasta notar la tensión muscular. En esta posición realiza una elongación progresiva en flexión de cadera previa resistencia muscular, que hace que se fatigue el músculo permitiendo ganar en amplitud articular, en la fase de espiración.

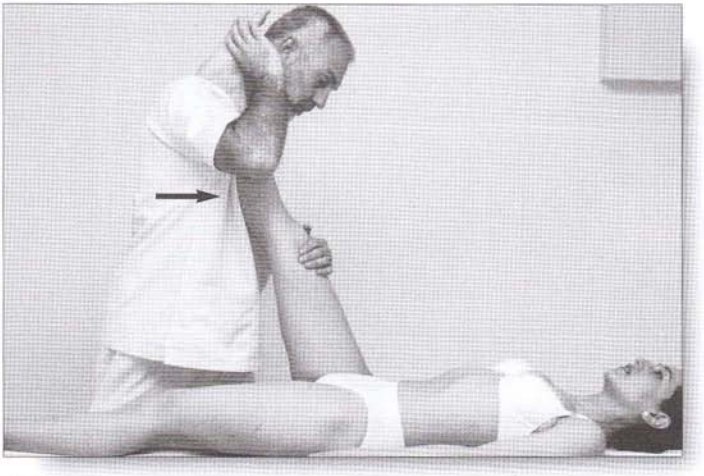

Fijar pierna contraria con la nuestra sobre el muslo

VARIANTE

Se realiza igual que la anterior pero partiendo de la posición máxima de flexión de cadera y rodilla.

Fijar pierna contraria

ELONGACION UNILATERAL DE LOS ROTADORES INTERNOS DE CADERA

Paciente en decúbito prono con la pierna flexionada. El terapeuta al lado contrario, coloca la mano y el antebrazo en la parte externa de la pierna y con el antebrazo contrario apoyado sobre la zona glútea de la pierna a movilizar, fija la pelvis, realizando un movimiento hacia abajo en la fase de espiración previa resistencia muscular.

Pool Sentar

Facilitar Laxos
llevar la rodilla
su una toalla
intermedia
junto a la otra



ELONGACION UNILATERAL DE LOS ROTADORES EXTERNOS

Paciente en decúbito prono con la pierna flexionada. El terapeuta del lado de la lesión, coloca su mano en la rodilla y presiona con su antebrazo hacia abajo, mientras con el antebrazo contrario fija la pelvis, realizando la elongación previa resistencia muscular, ganando grados en la amplitud articular.

Rodillar Soutar

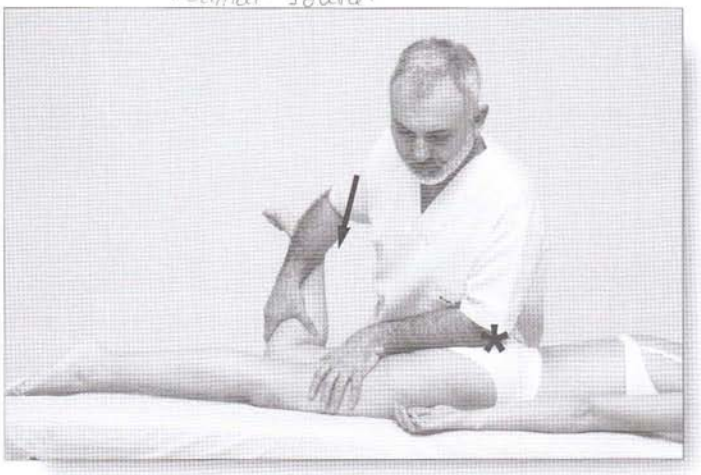

ELONGACION DE LOS ROTADORES EXTERNOS DE CADERA

Paciente en decúbito prono con las piernas flexionadas. El terapeuta a los pies de la camilla, coloca sus antebrazos en la cara interna de las piernas sujetando las rodillas a la camilla. En esta posición realiza la elongación, presionando hacia abajo previa resistencia muscular en la fase de espiración.

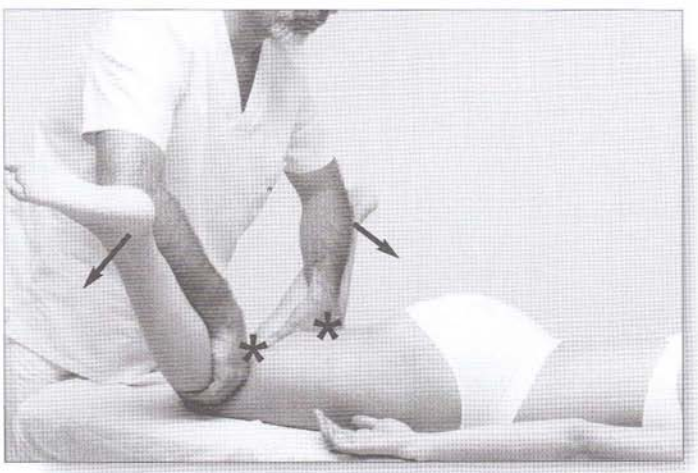

VARIANTE EN SUPINO

Con el paciente en supino. El terapeuta sujeta la pierna con ambas manos y va elongando en la fase de espiración en rotación interna o externa, previa puesta en tensión.

ELONGACION DE LOS ROTADORES EXTERNOS

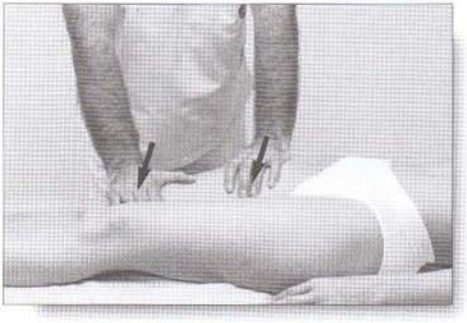

ELONGACION DE LOS ROTADORES INTERNOS

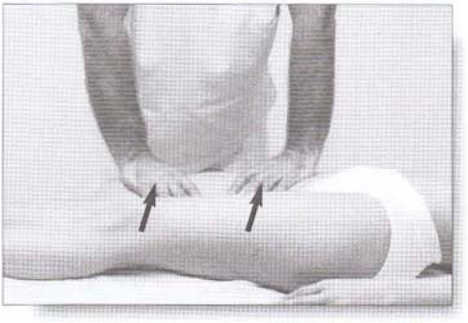

Nota: *Esta técnica se realiza a niños, personas débiles o con procesos degenerativos.*

ELONGACION DE LOS ROTADORES INTERNOS A 90 GRADOS

Paciente en decúbito supino con las piernas flexionadas a 90 grados. El terapeuta al lado coge con una mano la pierna, apoyando el pie sobre el antebrazo, a la altura del pliegue de flexión del codo; mientras con la otra mano sujeta la rodilla. En esta posición el terapeuta realiza la elongación imprimiendo un movimiento de rotación externa de cadera, previa resistencia muscular en la fase de espiración.

Variante
Recoger con la axila
l pie y fijar la
od con 2 manos.
ara aumentar la
olor. (reducir riesgo)

Evitar dolor Pod.

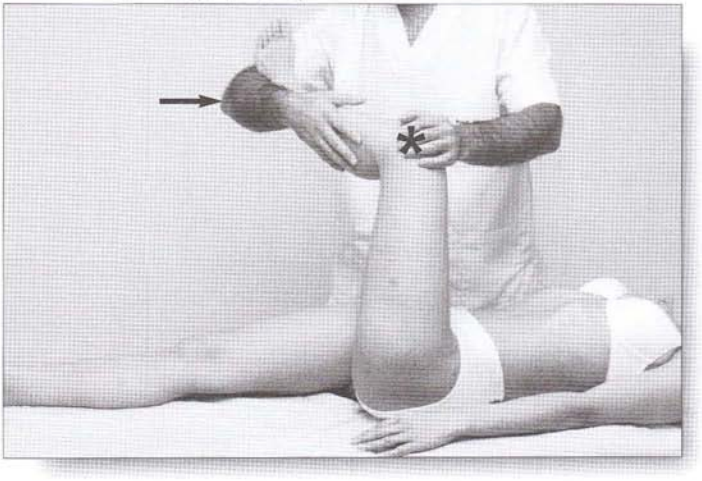

ELONGACION DE LOS ROTADORES EXTERNOS A 90 GRADOS

Paciente en decúbito supino con las piernas flexionadas a 90 grados. El terapeuta al lado contrario de la lesión, con una mano coge la pierna apoyando el pie sobre el antebrazo (a la altura del pliegue de flexión del codo) y con la otra sujeta la rodilla. En esta posición, el terapeuta realiza la elongación movilizando la pierna en rotación interna de cadera, previa resistencia muscular en la fase de espiración.

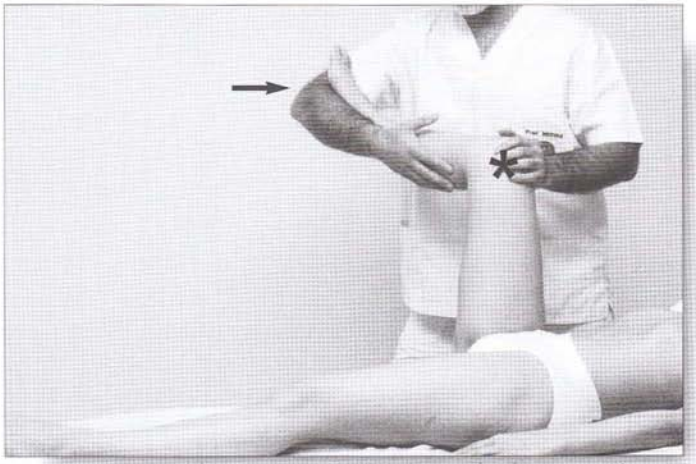

Variante → Pierna extendida rot. en borde ext. d camilla fijando rot. con 1 mano tirando del talón en Ri d cadera

ELONGACION DE LOS ABDUCTORES

Paciente en decúbito supino con la pierna flexionada. El terapeuta coloca la mano sobre la rodilla del paciente y carga el peso del cuerpo sobre la pierna para realizar una elongación más efectiva, mientras que con la otra mano sobre la E.I.P.S. o la camilla ayudamos a movilizar la pelvis. En esta posición, el terapeuta realiza un movimiento hacia abajo y hacia adelante elongando los músculos y ligamentos sacro-iliacos posteriores.

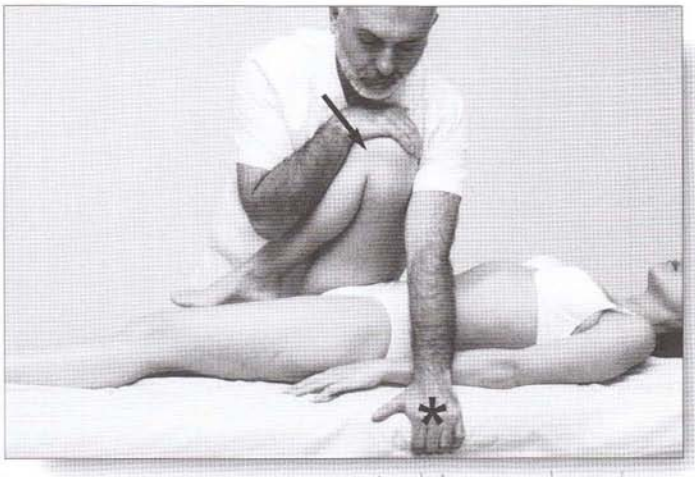

Variante para PIRAMIDAL

→ Desde el lado contrario * Cadera 90° * Desde tob. Re de Cad

VARIANTE EN SUPINO

Con la pierna cruzada del paciente sobre la cadera del terapeuta se realiza la elongación en aducción aprovechando el peso del cuerpo, previa resistencia muscular en la fase de espiración. Para evitar el desplazamiento del cuerpo, el terapeuta sujeta con una mano la pierna sobre la camilla y con la otra sujeta la pierna a elongar por encima de la rodilla.

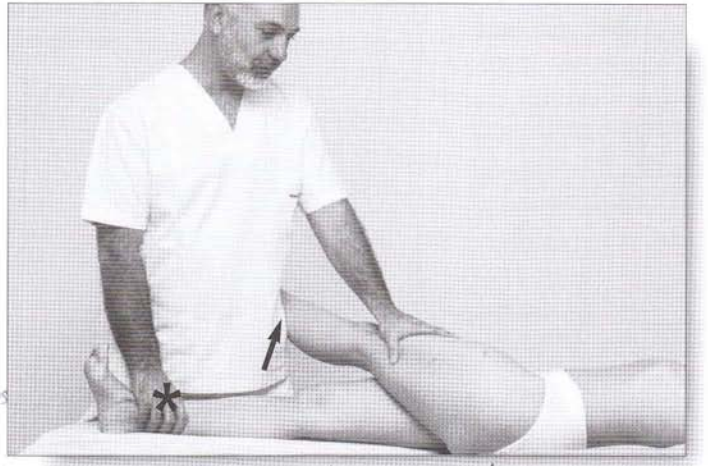

Pedir al paciente q fije el tronco con sus manos a la camilla (borde superior)

Variante – b Pierna fija. Flex pasando la q estiramos por debajo.

ELONGACION DE LOS ADUCTORES Y ROTADORES INTERNOS

Paciente en decúbito supino con las piernas flexionadas y en abducción. El terapeuta al borde inferior de la camilla, coloca sus antebrazos sobre las piernas realizando una presión hacia abajo, previa resistencia muscular en la fase de espiración.

Evitar aumento asco lumbar

VARIANTE UNILATERAL

Paciente en decúbito supino con la pierna a elongar en abducción, flexión de cadera y rodilla. El terapeuta del lado de la lesión coloca la mano o el antebrazo sobre la rodilla y con la otra mano sobre la E.I.A.S. contraria, para inmovilizar la pelvis, realiza la elongación previa resistencia muscular en la fase de espiración.

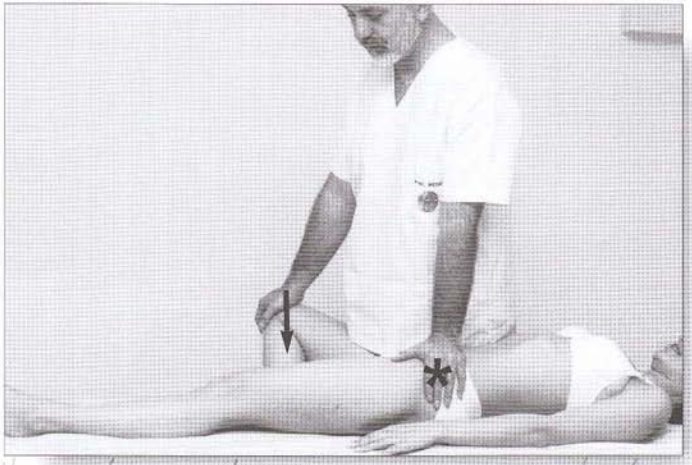

Aumento tensión: situando el pie sobre la rod. extendida

Laxos → (Pg-194) situar esta maniobra en supino empujando la rod. externa y superior y descend. Otra mano fija EIAS contraria

ELONGACION DEL PSOAS

Paciente en decúbito prono. El terapeuta del lado de la lesión, coge con una mano la pierna a la altura de la rodilla, manteniéndola flexionada; con la otra mano y el antebrazo sujeta la pelvis. En esta posición realiza la elongación hacia arriba, previa resistencia muscular en la fase de espiración. Para facilitar la elongación, el terapeuta coloca su pierna debajo de la del paciente para que le sirva de apoyo.

La pierna puede estar en extensión

VARIANTE EN SUPINO

El terapeuta del lado de la lesión, coloca una mano en la E.I.A.S. contraria para inmovilizar la pelvis, mientras con la otra sobre la rodilla de la pierna a elongar, situada fuera de la camilla, realiza la elongación hacia abajo en la fase de espiración.

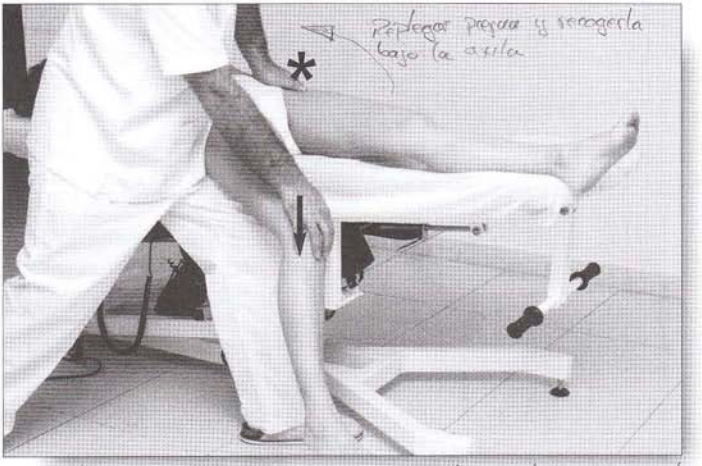

Nota: *En pacientes con problemas lumbares se puede realizar flexionando la pierna contraria, pasando el brazo y cargando el peso sobre la misma para inmovilizar la pelvis.*

Puesta en posición → 2 piernas flexionadas (pies y rod juntos)
→ Arrastramos desde sent (abajo) hasta sacar media cad x borde camilla
→ Situamos una pierna bajo axila y otra colgando.

ELONGACION DEL CUADRICEPS

Paciente en decúbito prono con la pierna flexionada. El terapeuta al lado de la camilla, apoya el cuerpo sobre la pierna presionando hacia abajo, previa resistencia muscular en la fase de espiración.

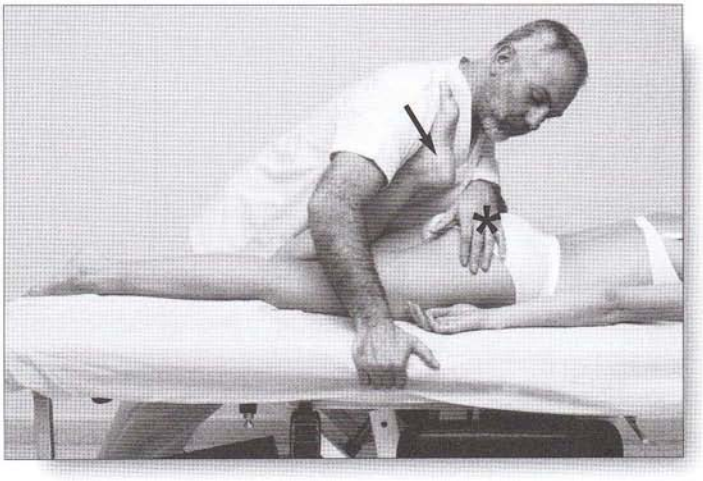

ELONGACION DE LOS CUADRADOS LUMBARES

Paciente en decúbito prono. El terapeuta del lado contrario a elongar, coge con una mano la E.I.A.S. y con la otra presiona sobre la masa muscular, realizando un movimiento contrariado, previa resistencia muscular en la fase de espiración.

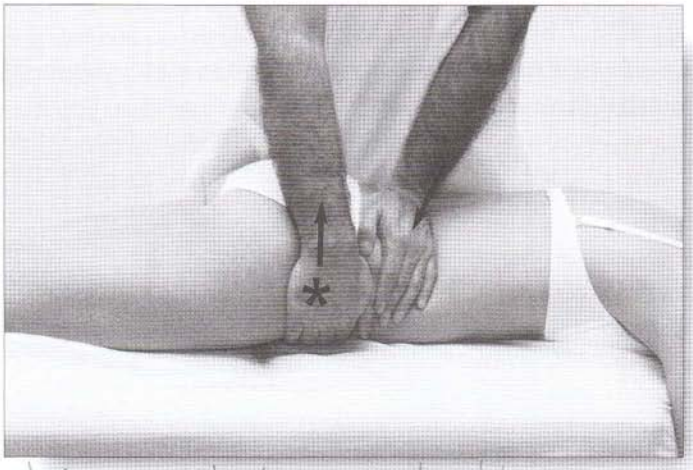

la presión sobre el glúteo se puede hacer con el antebrazo (pág 105 - foto Sup)

ELONGACION SELECTIVA DEL CUADRADO LUMBAR

FIBRAS COSTOVERTEBRALES

Ejemplo para el cuadrado lumbar derecho

Paciente en sedestación con las manos en la nuca. El terapeuta detrás, coge el brazo de éste con una mano y con la otra apoyada sobre la zona dorsal del mismo lado, coloca el tronco en rotación y lateralización del mismo lado (izquierdo) pidiéndole que realice el movimiento contrario para ir elongando en la fase de espiración, previa resistencia muscular en lateralización y rotación derecha.

Nota: *Antes de efectuar la elongación, centrar la zona de tensión lumbar en el eje de gravedad; el terapeuta deberá sentir la tensión de las fibras musculares situando la palma de la mano sobre estas.*

FIBRAS ILIOVERTEBRALES

Ejemplo a derecha

Se realiza igual que la técnica anterior, efectuando la lateralización izquierda y rotación derecha.

Nota: *Para la elongación de las fibras iliovertebrales la lateralización y rotación del tronco se efectúa en sentido contrario. Para las fibras costovertebrales, del mismo lado.*

FIBRAS ILIOCOSTALES

Paciente en sedestación. El terapeuta al lado de la camilla coloca una mano debajo de la axila de éste y la otra en la zona lumbar contraria a elongar. En esta posición, se realiza una presión contrariada aprovechando el peso del cuerpo, con apoyo axilar sobre el hombro del paciente, ganando grados de movilidad en la fase de espiración, previa puesta en tensión.

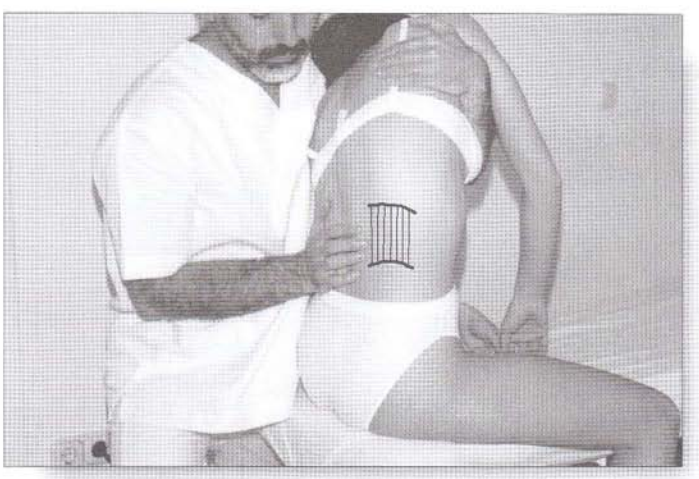

ELONGACION DE LOS ESPINALES

Paciente sentado en la camilla con los pies apoyados sobre las E.I.A.S. del terapeuta, que coge los brazos del paciente tirando hacia sí mismo hasta la puesta en tensión. En esta posición el terapeuta flexiona el tronco elongando la musculatura espinal, previa resistencia muscular en la fase de espiración, ayudado por el paciente.

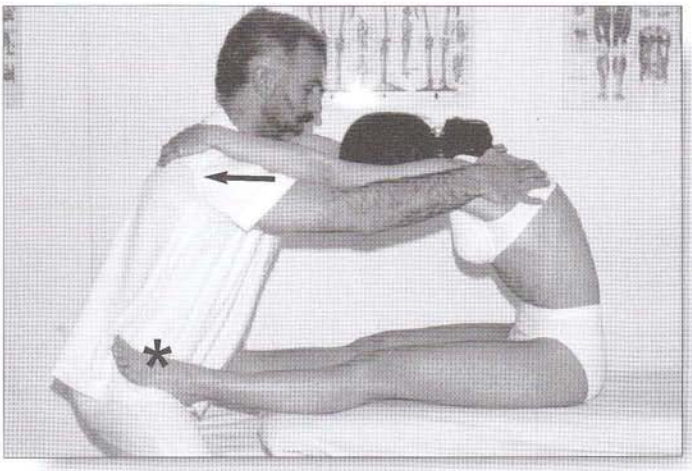

VARIANTE

Paciente en decúbito supino con las piernas flexionadas y cruzadas. El terapeuta pasa el brazo por detrás de las rodillas y va flexionando el tronco hasta la amplitud máxima que permita el paciente, realizando la elongación previa puesta en tensión en la fase de espiración.



ELONGACION DE LOS OBLICUOS

Paciente en decúbito supino con las piernas flexionadas y cruzadas. El terapeuta coloca una mano sobre el tobillo de la pierna cruzada y la otra sobre el hombro del mismo lado. En esta posición, coloca en rotación el tronco del paciente y le pide que efectúe una presión contrariada, para ir ganando grados de movilidad en la fase de espiración (relajación), previa resistencia muscular.

Mano Nuca para extens. Pectoral y coracobras.

ELONGACION DE LOS FLEXORES PLANTARES

Paciente en decúbito prono con la pierna flexionada. El terapeuta atrapa el talón, situando el antebrazo sobre la zona plantar, reforzándolo con el otro brazo que abarca desde el codo hasta la mano. En esta posición se efectúa una extensión plantar previa resistencia muscular.

VARIANTE EN SUPINO

El terapeuta coge con una mano el talón del paciente y con su antebrazo realiza la presión sobre el pie, en extensión plantar, aprovechando el peso del cuerpo, previa resistencia muscular.

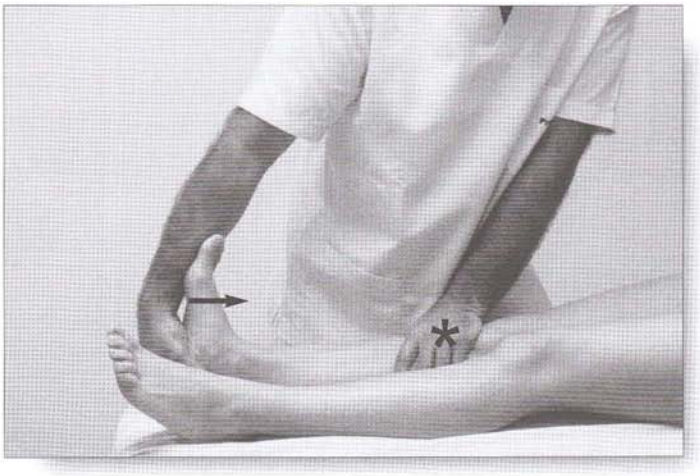

VARIANTE EN PRONO

Paciente con las piernas fuera de la camilla. El terapeuta coloca la zona plantar del pie sobre su muslo y realiza la elongación presionando hacia delante con la pierna, previa resistencia muscular.

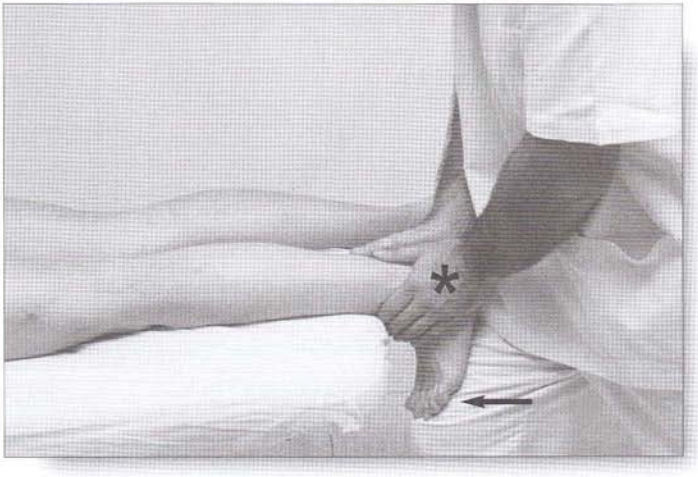

ELONGACION DEL MUSCULO PIRAMIDAL DE LA PELVIS

Paciente en decúbito lateral. El terapeuta frente a él, coloca una mano en la rodilla y el brazo a lo largo de la pierna en su cara interna, con la pierna previamente flexionada; con el otro brazo, colocamos el codo o el antebrazo sobre el vientre muscular del piramidal para relajarlo por inhibición, al mismo tiempo realizamos la elongación en rotación interna con el antebrazo; previa resistencia muscular en la fase de espiración y en rotación interna.

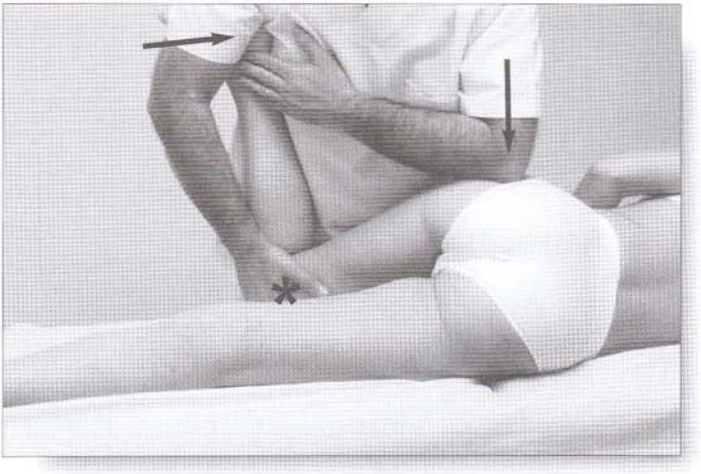

VARIANTE

Paciente en decúbito lateral, con la cadera y rodilla flexionadas. El terapeuta detrás, con una mano sujeta la rodilla y apoya el hombro sobre el tobillo, mientras con el antebrazo o el codo del brazo contrario presiona sobre el músculo, realizando la elongación, presionando hacia adelante la pierna con el hombro; previa resistencia muscular en la fase de espiración.

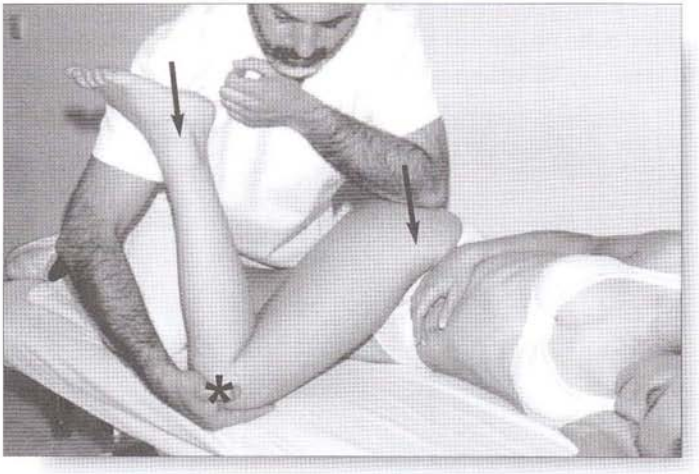

Nota: *Las técnicas de elongación muscular se pueden realizar sin utilizar la respiración y de forma pasiva, sintiendo la progresión muscular sin provocar el mecanismo de defensa.*

4

TECNICAS DE ELONGACION DE LA MUSCULATURA PELVICA PARA EMBARAZADAS Y LUMBALGIAS EN ESTADO AGUDO

TECNICAS DE ELONGACION DE LA MUSCULATURA PELVICA PARA EMBARAZADAS Y LUMBALGIAS EN ESTADO AGUDO

Estas técnicas se efectúan cuando el paciente no puede ponerse en decúbito supino o prono (embarazos a partir del 5° mes, lumbagos, etc.,).

ELONGACION DE LOS ISQUIOTIBIALES

Paciente en decúbito lateral. El terapeuta de frente, coloca la pierna de éste en flexión apoyando la extremidad distal posterior sobre la cadera, elongando en la fase de espiración, previa puesta en tensión.

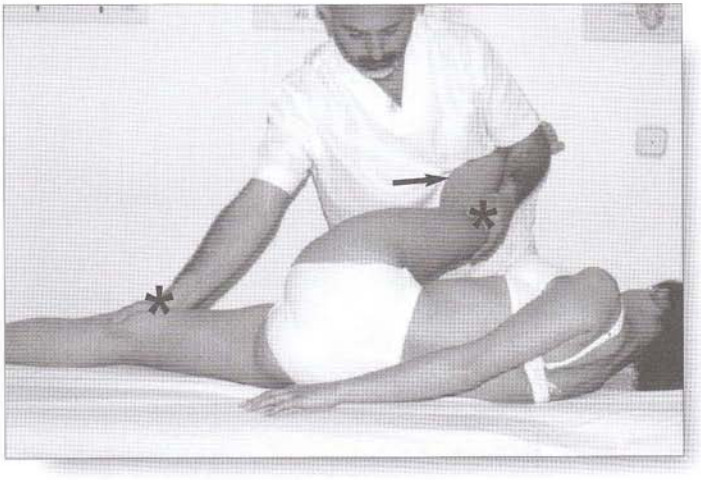

ELONGACION DE LOS ROTADORES EXTERNOS A 90 GRADOS

Paciente en decúbito lateral. El terapeuta de frente, coloca la pierna de éste en flexión de rodilla a 90 grados, sujetando la rodilla con una mano y con la otra y el antebrazo en la cara interna de la pierna, va elongando en rotación interna de cadera, previa puesta en tensión en la fase de espiración.

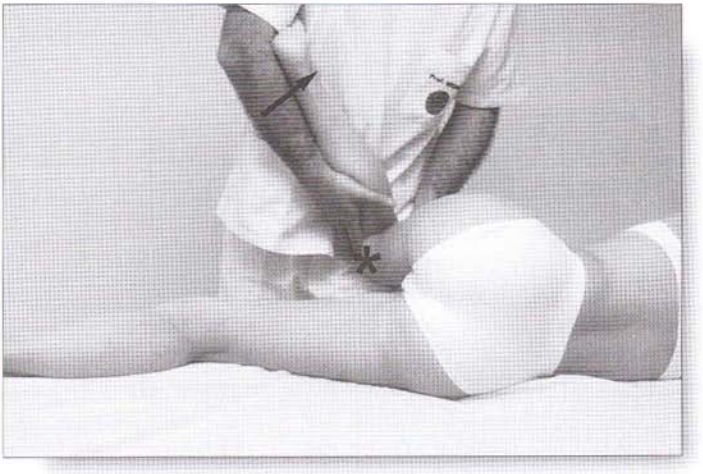

ELONGACION DE LOS ROTADORES INTERNOS A 90 GRADOS

Paciente en decúbito lateral. El terapeuta de frente, coloca la pierna de éste en flexión de rodilla a 90 grados, sujetando la rodilla con una mano y con la otra en la parte externa del pie realiza la elongación en rotación externa de cadera, previa puesta en tensión en la fase de espiración.

ELONGACION DE LOS ABDUCTORES

Paciente en decúbito lateral con la pierna flexionada a 90 grados de cadera y máxima de rodilla. El terapeuta de frente, sitúa una mano en la cadera para inmovilizar la pelvis y con la otra en la rodilla presiona en aducción; previa resistencia muscular en la fase de espiración.

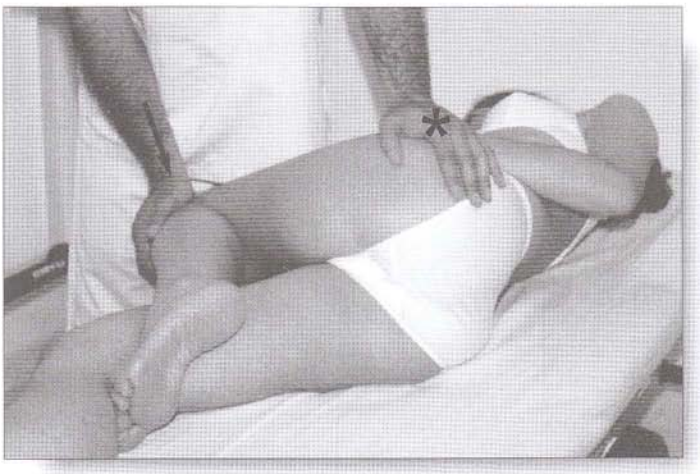

VARIANTE

Paciente en decúbito lateral con la pierna colgando en la parte posterior, al borde de la camilla. El terapeuta a la espalda, sitúa una mano en la cadera para inmovilizar la pelvis y la otra, por debajo de la rodilla, en su cara lateral externa, va presionando en aducción; previa resistencia muscular en la fase de espiración.

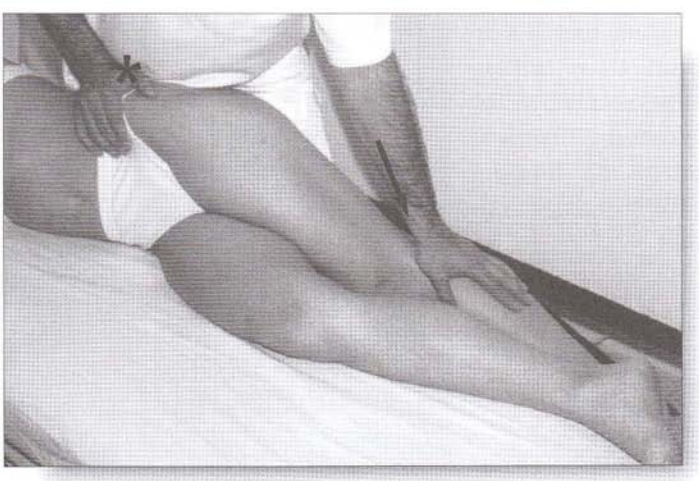

ELONGACION DE LOS ADUCTORES

Paciente en sedestación con la pierna de la musculatura a elongar cruzada sobre la otra. El terapeuta de frente, sitúa una mano en la cadera contraria a la lesión para inmovilizar la pelvis y la otra en la rodilla de la pierna cruzada, presionando hacia abajo en la fase de espiración, previa resistencia muscular.

ELONGACION DEL PSOAS

Paciente en decúbito lateral. El terapeuta a la espalda, sitúa una mano sobre la E.I.P.S. y la otra, atrapando la pierna a la altura de la rodilla, moviliza la pierna en extensión, previa puesta en tensión en la fase de espiración.

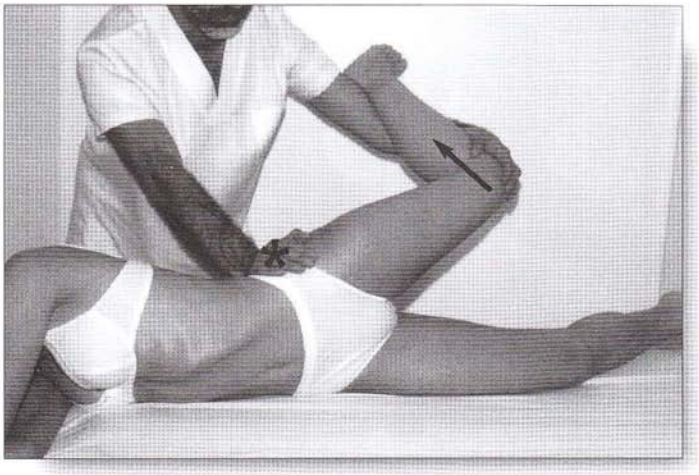

ELONGACION DEL CUADRICEPS

Paciente en decúbito lateral. El terapeuta a la espalda, con un mano sujeta la rodilla del paciente previamente flexionada y con la otra sujeta la pelvis a la altura del iliaco. En esta posición llega a la puesta en tensión en flexión de rodilla con ayuda del cuerpo, manteniendo el eje de la pierna, aumentando de forma lenta y progresiva la flexión previo fatigamiento muscular en la fese de espiración.

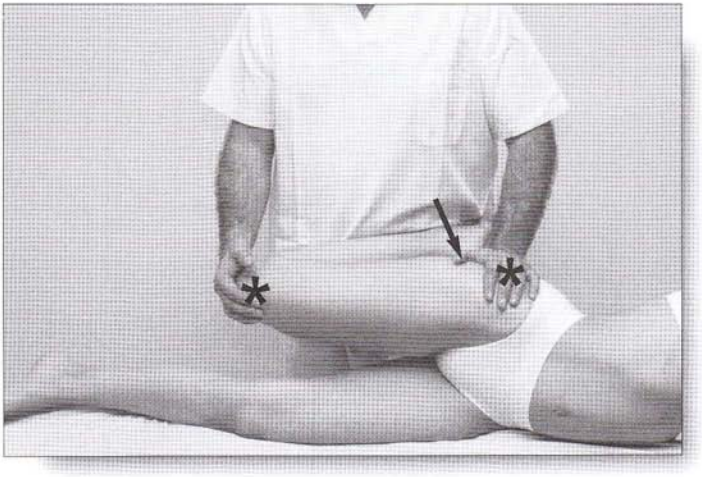

Nota: *Estas técnicas son complementarias de las de supino o prono, y se pueden realizar si la posición del paciente o terapeuta lo requiere, sin que exista un proceso agudo.*

TECNICAS DE INHIBICION DE LA MUSCULATURA PELVICA Y EXTREMIDADES INFERIORES

TECNICAS DE INHIBICION DE LA MUSCULATURA PELVICA Y EXTREMIDADES INFERIORES

Estas técnicas se efectúan cuando no se pueden realizar las técnicas miotensivas y como alternativa a las anteriores. La técnica consiste en presionar lentamente sobre el vientre muscular con o sin respiración, con el fin de relajar y estirar las fibras musculares.

A continuación se exponen algunos ejemplos:

INHIBICION DEL PSOAS

Paciente en decúbito supino. El terapeuta al lado de la camilla, coloca los dedos de una mano en la línea horizontal que pasa entre la pelvis y el reborde costal, entre el recto abdominal y el transverso. En esta posición se pide al paciente que realice una respiración lenta y profunda para aprovechar la fase de relajación producida por la espiración e ir profundizando lentamente en dirección a las transversas lumbares hasta tocar el músculo. Para comprobar que hemos localizado el músculo, le pedimos al paciente que levante la pierna recta, verificando la tensión por la contracción. Localizado el músculo, se realiza una presión lenta y progresiva, pivotando en sentido ascendente o descendente, en dependencia de las fibras afectadas.

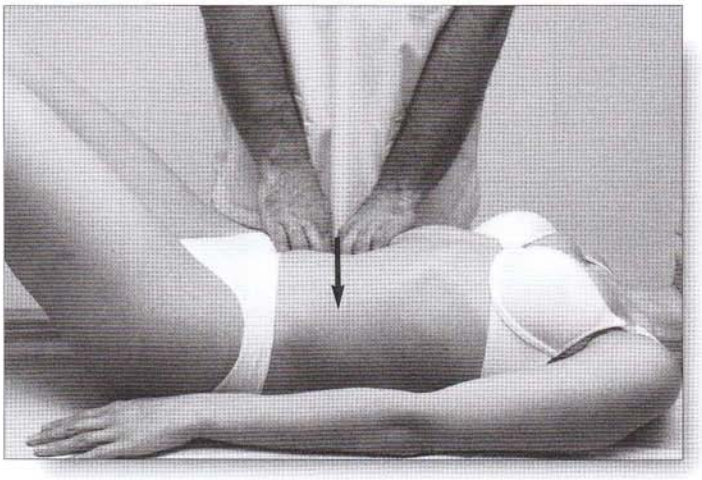

Nota: *en mujeres de más de 30 años, tener cuidado con los posibles ovarios poliquísticos, evitando presionar cerca de ellos.*

VARIANTE CON PALANCA INFERIOR

Se realiza igual que el anterior, utilizando como brazo de palanca la pierna del mismo lado de la lesión para facilitar el acortamiento del músculo, presionando suavemente con la yema del pulgar sobre el tendón y musculatura adyacente, en la fase de espiración.

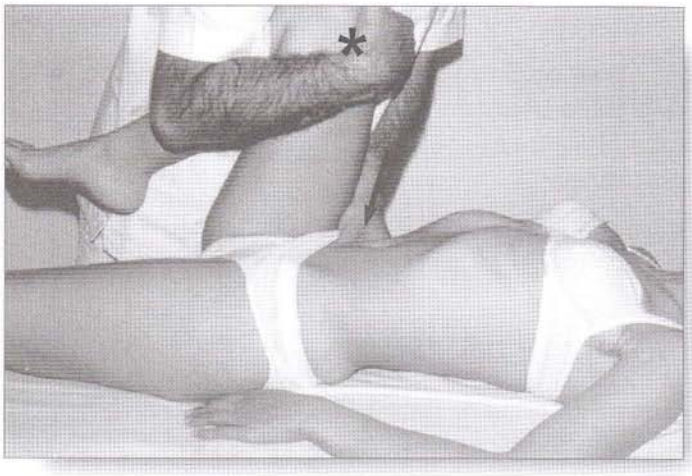

Nota: *En general, se pedirá al paciente que intente flexionar la pierna para notar el tendón y recorrerlo para asegurarnos que no estamos tocando otras estructuras. En las mujeres no se efectuará esta inhibición sin haber descartado antes una posible alteración de los ovarios.*

INHIBICION DEL ILIACO

Paciente en decúbito lateral. El terapeuta a la espalda de éste, flexiona la pierna para relajar la musculatura e introduce los dedos de ambas manos en la fosa ilíaca hasta tocar el vientre muscular. En esta posición, va presionando en la fase de espiración hasta la relajación, en la dirección donde las fibras ofrecen resistencia.

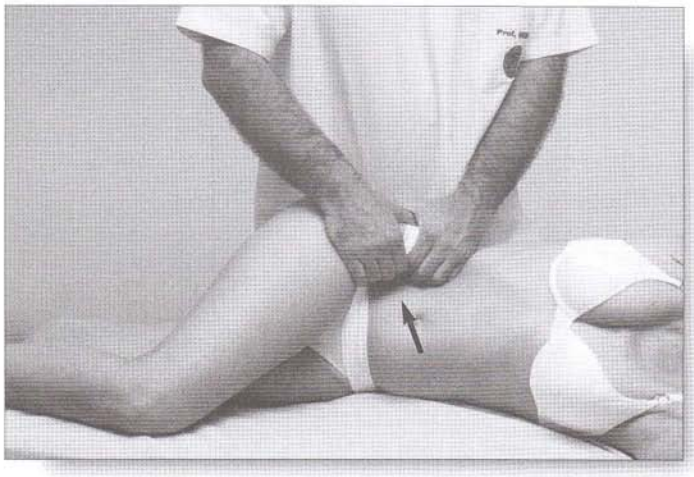

INHIBICION DE LOS CUADRADOS LUMBARES

Paciente en decúbito prono. El terapeuta al lado, coloca su antebrazo sobre el músculo, entre la 12ª costilla y la cresta iliaca, efectuando la presión en sentido descendente, de forma lenta y progresiva, en la fase de espiración.



INHIBICION DE MUSCULOS LARGOS

Ejemplo de inhibición de los isquiotibiales

En la inhibición de los músculos largos (cuadriceps, isquiotibiales, gemelos, etc.) se realiza una presión contrariada utilizando el peso del cuerpo, de origen a inserción, de forma lenta y progresiva.

SEMITENDINOSO SEMIMEMBRANOSO

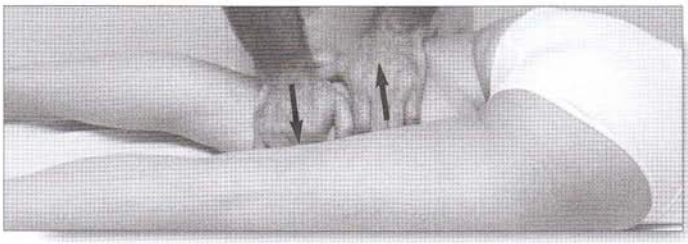

BICEPS FEMORAL

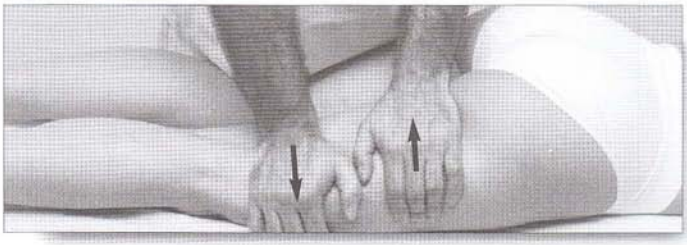

Nota: *estas técnicas no se realizan por resistencia muscular sino por técnica pasiva.*

6

AUTOELONGACIONES

AUTOELONGACIONES

Son ejercicios de elasticidad selectiva que se le mandan al paciente para ayudar a un restablecimiento más rápido y evitar las recaídas que aparecen por la predisposición postural, laboral, deportiva, etc.

Se efectúan de forma lenta y progresiva y sin dolor, procurando cerciorarse antes que tanto los puntos de apoyo como las palancas que vamos a utilizar están relajados a mayor resistencia y acortamiento más tiempo en el ejercicio, dedicándole en la medida de lo posible, de treinta minutos a una hora diaria.

ELONGACION UNILATERAL DE LOS MUSCULOS ISQUIOTIBIALES

Se realiza apoyando la pierna en una superficie que mantenga la horizontal de la pierna, flexionando el tronco sobre la misma, lenta y progresivamente, procurando mantener la pelvis recta.

VARIANTE EN SEDESTACION

Se realiza igual que la anterior, con un punto de apoyo en la tuberosidad isquiática; es más selectiva.



ELONGACION BILATERAL DE LOS MUSCULOS ISQUIOTIBIALES

Paciente sentado con las piernas extendidas realiza una flexión de tronco procurando mantener la espalda recta.

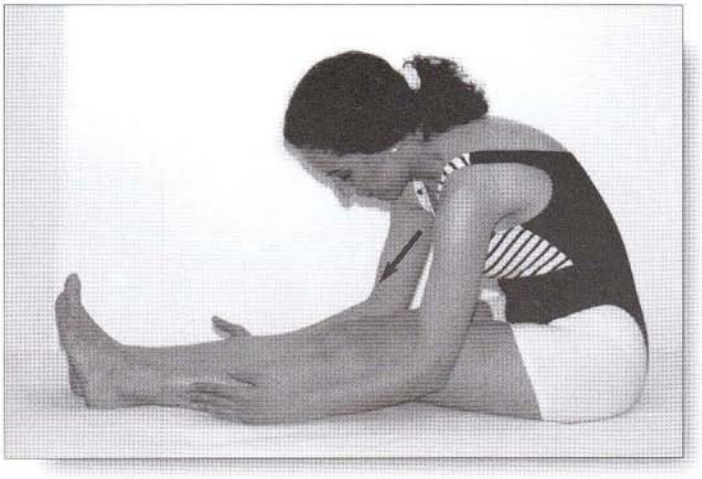

ELONGACION DE LOS ADUCTORES Y CADENA RECTA POSTERIOR

Se realiza con el paciente sentado y las piernas abiertas hasta su máxima amplitud, flexionando el tronco hasta la puesta en tensión, aumentando el movimiento lenta y progresivamente.



ELONGACION UNILATERAL DE LOS ADUCTORES

Se realiza situando una pierna en abducción, apoyando el borde interno del pie sobre una superficie, partiendo de la horizontal. En esta posición, se va flexionando la otra pierna procurando mantener el tronco y la pelvis sobre la vertical.

ELONGACION DE LOS ADUCTORES Y ROTADORES INTERNOS DE CADERA

Se realiza sentado con las plantas de los pies juntas, en flexión de rodilla y abducción. En esta posición se atrapan los tobillos y se apoyan los codos sobre las rodillas cargando el peso del tronco e inclinándolo hacia delante, elastificando la musculatura lenta y progresivamente.

ELONGACION DEL PSOAS

Se realiza con la pierna adelantada situada a 90 grados de flexión de rodilla y cadera, el tronco recto sobre la vertical y la otra pierna extendida hacia atrás con apoyo del pie en la zona metatarsiana. En esta posición se deja caer el peso del cuerpo lenta y progresivamente.



VARIANTE EN PRONO

Se realiza con el cuerpo en decúbito prono, una pierna colgando al borde de una mesa o camilla y las manos apoyadas a ambos lados de los hombros. En esta posición se va extendiendo el tronco con ayuda de los brazos hasta la puesta en tensión, procurando no levantar la pelvis de la camilla, elongando lenta y progresivamente y aumentando la movilidad articular.

Nota: *si el paciente refiere lumbalgia no se puede realizar.*

VARIANTE EN SUPINO

Se efectúa en decúbito supino con una pierna colgando al borde de la camilla; la otra pierna, en flexión de cadera, se sujeta por debajo de la rodilla para anular la lordosis lumbar. La elongación se realiza de forma pasiva, por el peso de la pierna que está colgando.



ELONGACION UNILATERAL DE LOS ROTADORES EXTERNOS DE CADERA A 90 GRADOS

Se realiza apoyando el borde interno de la pierna en abducción y flexión de rodilla a 90 grados sobre una superficie, partiendo de la horizontal. En esta posición, se va flexionando la pierna contraria, manteniendo la vertical del tronco y procurando no desplazar la pelvis hacia atrás.

VARIANTE EN SEDESTACION

Se realiza sentado en el suelo con la pierna a elongar a 90 grados de flexión de cadera y rodilla en abducción, manteniendo la otra estirada, procurando llevar el hombro del mismo lado en dirección hacia el pie de la pierna flexionada.

ELONGACION UNILATERAL DE LOS ROTADORES INTERNOS DE CADERA A 90 GRADOS

Se realiza sentado en una superficie con medio glúteo fuera, una pierna colgando y la otra en flexión de rodilla, flexión de cadera y rotación externa. En esta posición se presiona con una mano la rodilla en abducción hasta la puesta en tensión, manteniéndola mientras llevamos el tronco en flexión máxima en dirección hacia el pie.

VARIANTE

Se realiza igual que la anterior; sentado en el suelo con la pierna libre en aducción de cadera y flexión máxima de rodilla.

ELONGACION UNILATERAL DE LOS ROTADORES INTERNOS DE CADERA A 90 GRADOS Y ADUCTORES DE CADERA

Se realiza en sedestación con la pierna cruzada, apoyando el pie por encima de la rodilla y presionando hacia abajo con una mano sobre ésta, lenta y progresivamente, procurando no lateralizar el tronco.

ELONGACION UNILATERAL DE LOS ABDUCTORES

Se realiza en bipedestación, cruzando la pierna por la parte posterior y manteniéndola en extensión. Manteniendo el tronco en la vertical se va dejando caer el peso del cuerpo sobre la cadera, sin girar la pelvis.

ELONGACION DEL CUADRADO LUMBAR

Se realiza en bipedestación con las piernas ligeramente abiertas, efectuando un movimiento mixto de lateralización y rotación del lado contrario hasta la puesta en tensión de la zona lumbar, sin mover la pelvis. En esta posición se va aumentando el movimiento progresivamente.

FIBRAS ILIOCOSTALES

Se realiza sentado, lateralizando el tronco hacia el lado contrario y procurando no levantar la pelvis del mismo lado a elongar.



ELONGACION DE LOS OBLICUOS

Se realiza sentado en el suelo, cruzando una pierna a la altura de la rodilla y pasando el brazo contrario por la cara externa de la pierna cruzada, rotando la cabeza del mismo lado y apoyando el cuerpo sobre el brazo libre, manteniendo la posición.

ELONGACION DEL CUADRICEPS

Se realiza en bipedestación con la rodilla flexionada y apoyada en una superficie, atrapando el tobillo con una mano y aumentando la flexión lenta y progresivamente, previa puesta en tensión.



VARIANTE EN DECUBITO LATERAL

Se realiza igual que el anterior pero en decúbito lateral.

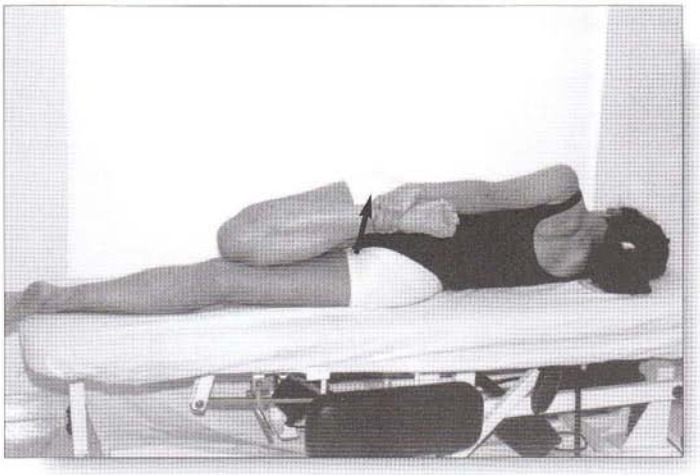

ELONGACION DE LOS FLEXORES PLANTARES, GEMELOS Y SOLEOS

Se efectúa en bipedestación, retrasando una pierna en extensión, manteniendo la superficie plantar en el suelo y brazos apoyados en una superficie vertical (pared). En esta posición se deja caer el cuerpo recto, sin levantar el talón.

ELONGACION DE LOS PERONEOS

Sentado sobre la cara interna del pie, atrapa la rodilla elevándola hasta notar la tensión muscular movilizando de forma lenta y progresiva la palanca de la rodilla en sentido ascendente, sin producir dolor.

VARIANTE SENTADO EN EL SUELO

Igual que la anterior, con la pierna libre flexionada.



ELONGACION DE LOS TIBIALES

Igual que la elongación de los peroneos, colocando el pie recto.



VARIANTE TUMBADO

Este ejercicio se manda a personas acostumbradas a realizar ejercicios, sin mucha limitación o procesos degenerativos.

Se efectúa sentado sobre el pie y la otra pierna extendida, llevando el tronco hacia atrás lentamente, hasta que apoye en el suelo, dejando caer progresivamente, manteniendo la posición. Este ejercicio también estira el cuadriceps.



ELONGACION CADENAS MUSCULARES LARGAS

ELONGACION DE LA CADENA RECTA POSTERIOR

Se realiza en decúbito supino, llevando las piernas hacia atrás, centrando la tensión en la columna lumbar y manteniendo las piernas extendidas. La puesta en posición se realiza con las piernas flexionadas.

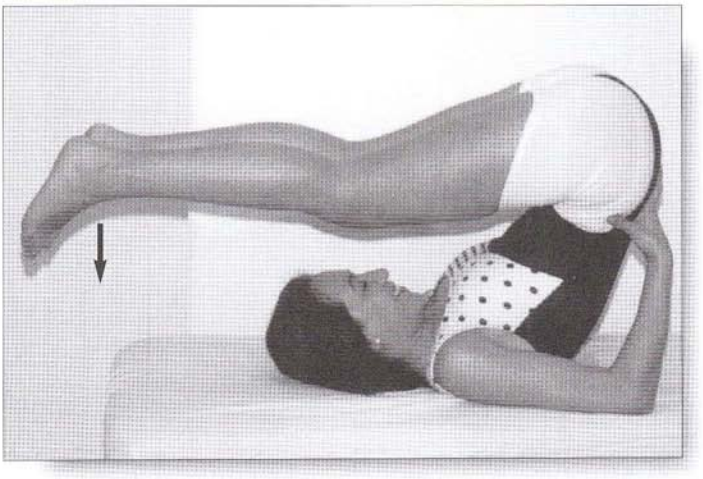

VARIANTE

En decúbito supino. Se trata de llevar las rodillas y la cabeza a flexión máxima, tratando de que entren en contacto.

ELONGACION DE LA CADENA RECTA ANTERIOR

Se realiza dejando caer el cuerpo sobre un fulcro almohadillado (silla, taburete) situado en la zona lumbopélvica, en decúbito supino y utilizando como contrapeso los brazos y las piernas, manteniendo la posición.

VARIANTE EN PRONO

Se realiza apoyando las manos a la altura de los hombros, llevando en extensión el tronco y la cabeza hasta la puesta en tensión, aumentando el movimiento lenta y progresivamente, sin levantar la pelvis.



ELONGACION DE LOS ISQUIOTIBIALES, CADENA RECTA POSTERIOR Y ROTADORES INTERNOS DE CADERA A 90 GRADOS

Se realiza con la pierna en abducción y flexión máxima de rodilla, llevando el tronco en flexión sobre la pierna estirada.

ELONGACION DE LOS ADUCTORES, ISQUIOTIBIALES Y CADENA MUSCULAR LATERAL

Se realiza sentado con las piernas en abducción máxima, pasando uno de los brazos por delante de la pierna sobre la que flexionamos el tronco y tratamos de tocar con la otra mano el pie contrario, inclinando el tronco en lateroflexión máxima.



ELONGACION ISQUIOTIBIALES, FIBRAS COSTOVERTEBRALES, ILIOLUMBARES Y MUSCULATURA INTERCOSTAL

Se efectúa sentado, con la pierna apoyada en dos sillas, banco o similar, sin apoyo de la pierna libre. En esta posición, con la mano en la nuca, se lleva el codo a tratar de tocar el pie hasta donde notemos la tensión, dejando caer el peso del cuerpo de forma lenta y progresiva.

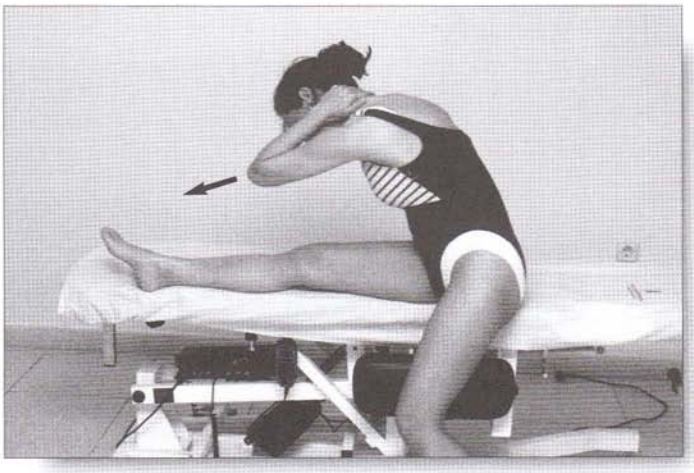

OBLICUOS Y MUSCULATURA ANTERIOR DE LA PIERNA

Se efectúa en supino, llevando una pierna hacia un lado y el brazo del mismo lado hacia el otro, manteniendo la pierna a 90° con la otra mano a la altura de la rodilla. El brazo se sitúa a 140° de flexión y abducción, procurando que no toque el suelo, pie o mano, manteniendo la posición dejando que el peso vaya elastificando la musculatura.



ELONGACION DE OBLICUOS Y ABDUCTORES PECTORALES Y SERRATOS

Se realiza en decúbito supino con la cadera flexionada a 90 grados y flexión máxima de rodilla; con una mano atrapa la pierna a la altura de la rodilla, llevándola en aducción máxima, utilizando como contrapeso el brazo libre en abducción de 90 grados.

Nota: *Estos ejercicios de elasticidad deben realizarse de forma lenta y progresiva, sin dar rebotes y manteniendo la posición.*

BREVES NOTAS SOBRE ANATOMIA Y FISIOLOGIA ARTICULAR DE LA PELVIS

CONSIDERACIONES ANATOMOFUNCIONALES DE LA CAJA PELVICA

La caja pélvica es el asiento básico de la columna vertebral hacia arriba y el asiento de las extremidades inferiores hacia abajo. Está constituida por los **dos coxales**, unidos por delante por una articulación llamada **sínfisis pubiana** y articulados por detrás con las **dos aurículas del sacro**, formando un bloque semirrígido, pero capaz de permitir en las articulaciones sacroiliacas movimientos básicos para la estabilidad de la marcha, la bipedestación, la sedestación, que descarga el peso del tronco y extremidades superiores en las almohadillas isquiáticas, también permite esta caja el alojo de importantes vísceras y órganos abdominales, cuyas funciones pueden llegar a estar influenciadas por la mecánica defectuosa en este segmento.

DIFERENCIAS ANATOMICAS DE LA CINTURA PELVIANA EN EL HOMBRE Y EN LA MUJER

Cuando se compara la pelvis masculina con la femenina, comprobamos que esta última es mucho más ancha y mucho más extensa, el triángulo en cuyo interior se inscribe posee una base más ancha que el de la pelvis masculina, siendo menos alta que la del hombre.

Proporcionalmente el estrecho superior es más ancho y más abierto en la mujer que en el hombre.

Esta diferencia en la mujer está relacionada con la gestación, permitiendo en la pelvis femenina el alojamiento del feto en el claustro materno y que con sus movimientos de nutación y contranutación, así como con la elastificación hormonal de su complejo ligamentoso durante el embarazo, permite la expulsión del feto en el parto.

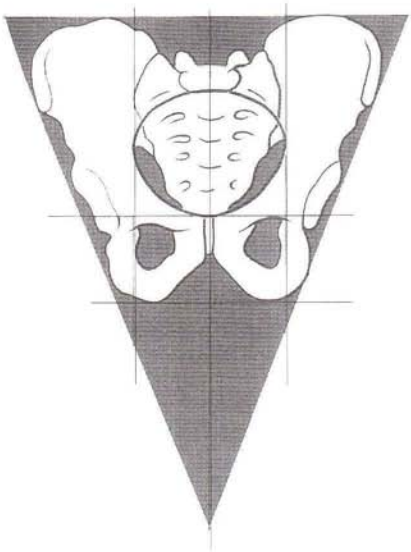

PELVIS MASCULINA

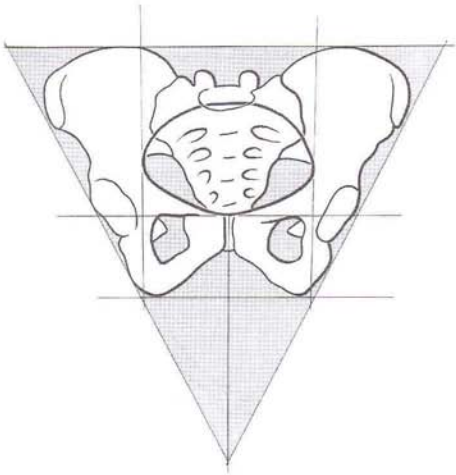

PELVIS FEMENINA

El cinturón pelviano es el primer sistema de compensación de la estática, transmitiendo los esfuerzos entre el raquis y los miembros inferiores. Como se aprecia en la figura de la parte inferior, el peso soportado por la quinta vértebra lumbar se transmite a través del sacro a los iliacos en dos partes iguales hacia la cavidad cotiloidea. A este nivel recibe la resistencia que el suelo ofrece al peso del cuerpo, transmitida por el cuello del fémur y la cabeza femoral, una parte de esta resistencia queda anulada por la resistencia opuesta a nivel de la sínfisis pubiana tras haber atravesado la rama horizontal del pubis. Por lo expuesto, podemos comprobar que es la rama púbica la que absorbe el efecto de la gravedad.

El conjunto de estas líneas maestras forma un anillo completo, materializado en el estrecho superior. Existiendo un sistema travecular para conducir estas fuerzas a través del anillo pelviano.

Así se comprende la completa interdependencia de los diferentes elementos del anillo pelviano; toda ruptura de continuidad en un punto repercute en la totalidad del anillo y compromete su resistencia mecánica.

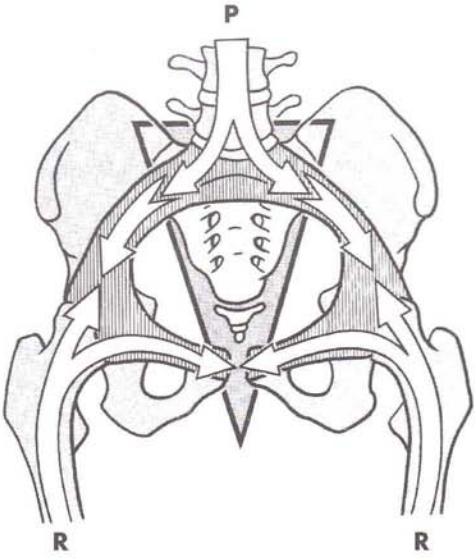

Nota: *Sobre este sistema de compensación es sobre el que tenemos que trabajar, antes de pasar a cualquier zona en lesión, ya que tanto las compensaciones mecánicas ascendentes o descendentes tienen que pasar por este sistema, por lo que es de suma importancia un buen estudio del conjunto pélvico (iliaco, sacro, coxofemoral) para poder restablecer la descompensación muscular por adaptación a la gravedad antes de restablecer el síntoma ya que la mayoría de las veces las lesiones son de mucho tiempo y la descompensación muscular se queda crónica y aunque restablezcamos la lesión por la que nos venga el paciente, la musculatura ilíaca es mucho más potente y volvería a recaer.*

ARTICULACIONES SACROILIACAS

Son de escasa movilidad, pero muy importantes en cuanto a estática y dinámica corporal.

Las superficies articulares se encuentran en la cara interna de los coxales y tienen forma de media luna para alojarse en las aurículas sacras.

Cerca de la concavidad del ángulo se insertan potentes ligamentos.

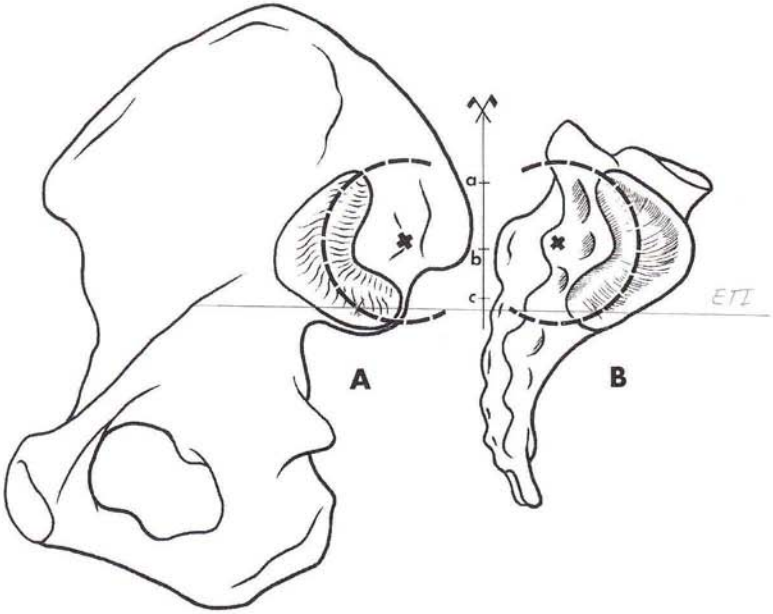

El centro de la media luna es convexo para encajarse con la concavidad articular del sacro, aunque las superficies articulares no son totalmente congruentes.

Es responsable de un número importante de lumbalgias, lumbociáticas y ciáticas.

Su bloqueo puede ocasionar acortamiento de extremidades, dando lugar a escoliosis funcionales que son perfectamente corregibles mediante técnicas de normalización.

La superficie articular del sacro algunas veces es atípicamente convexa, lo que provoca en patología osteopática lesiones laterales (inversión y eversión iliaca).

EJE TRANSVERSO INFERIOR

El eje transverso inferior (E.T.I.) reúne las dos extremidades inferiores de las articulaciones sacras derecha e izquierda.

Es el eje de rotación del iliaco con relación al sacro.

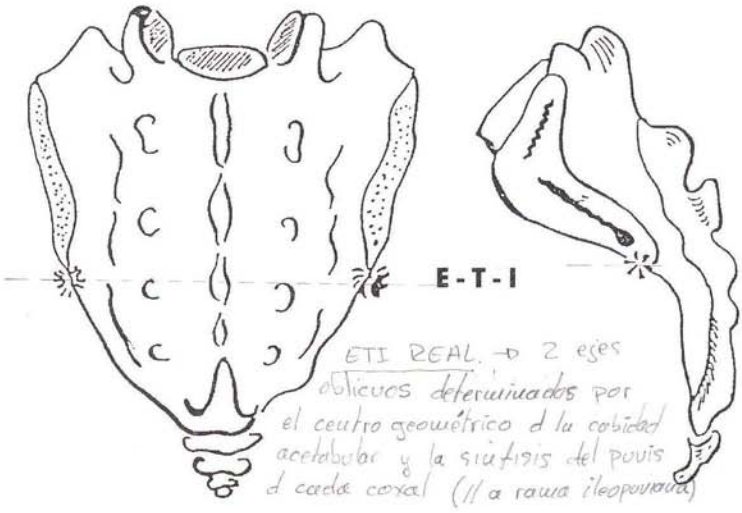

El movimiento de rotación anterior o posterior del iliaco con relación al sacro tiene lugar alrededor del E.T.I. con un componente auricular en el brazo largo de la "L" auricular.

POSTURA RELATIVA DEL SACRO

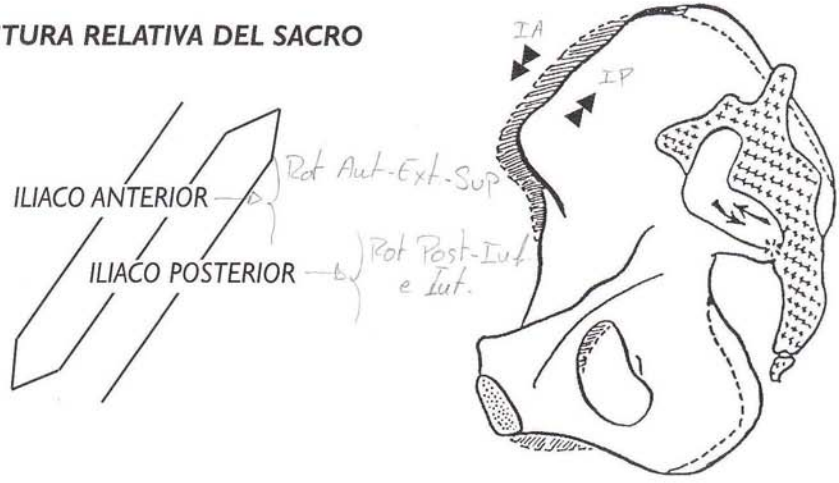

NUTACION Y CONTRANUTACION DEL SACRO CON RELACION A LOS ILIACOS

Sus movimientos principales pivotando sobre el iliaco son:

Nutación hacia delante y ***contranutación*** hacia atrás; en cualquiera de los cuales puede bloquearse.

NUTACIÓN *CONTRANUTACIÓN*

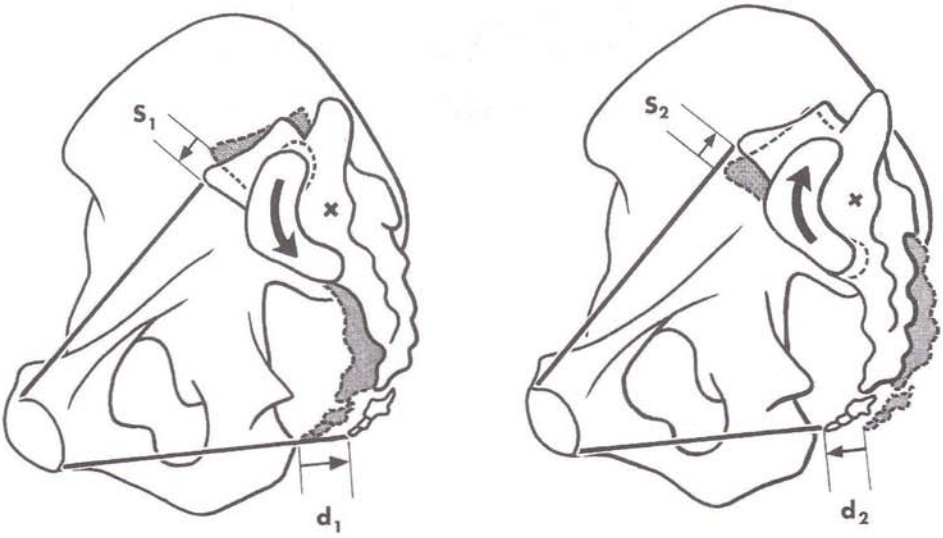

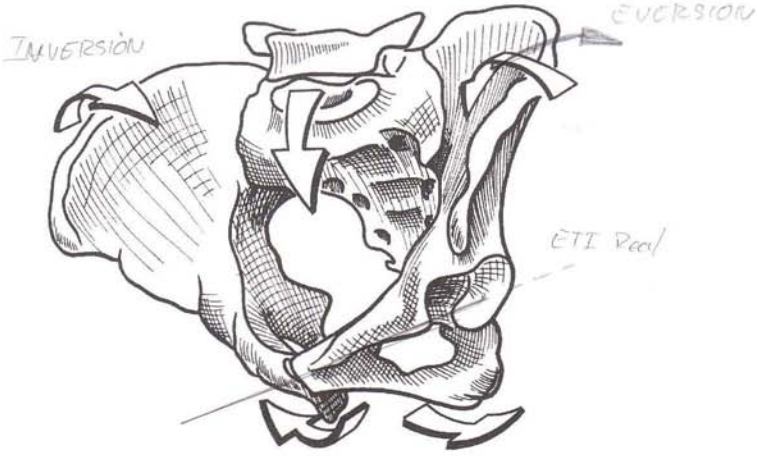

INFLUENCIA DE LA POSICION SOBRE LAS ARTICULACIONES DE LA CINTURA PELVICA

BIPEDESTACION

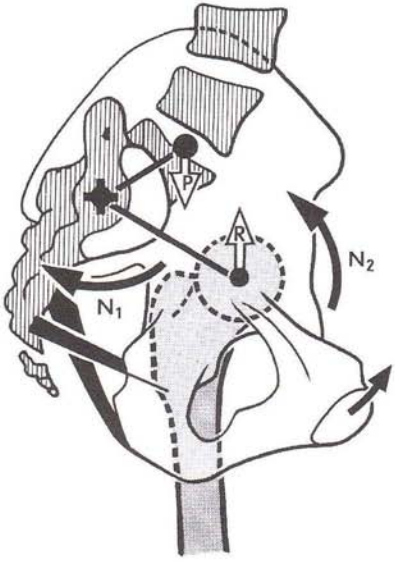

DURANTE LA MARCHA

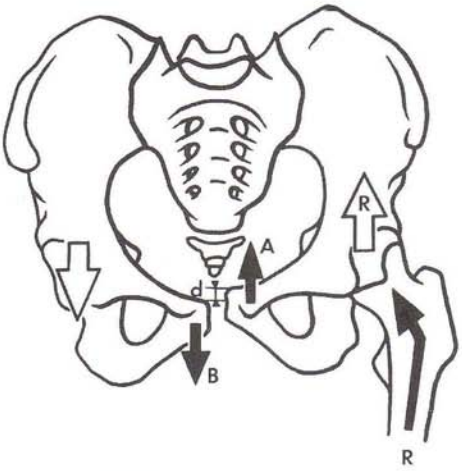

Elevación de la articulación coxofemoral

EXTENSION

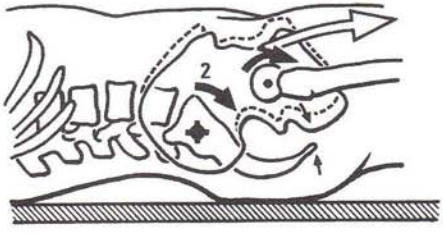

Anteversión por la tensión de los músculos flexores

FLEXION

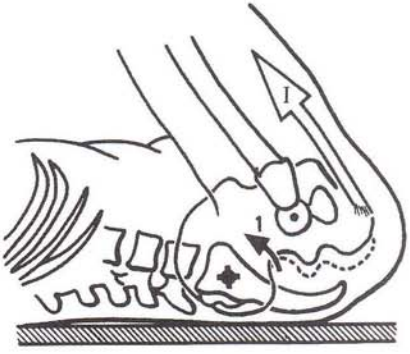

Retroversión por la tensión de los isquiotibiales

NT-340 4

LIGAMENTOS DE LA ARTICULACION SACROILIACA

PLANO POSTERIOR

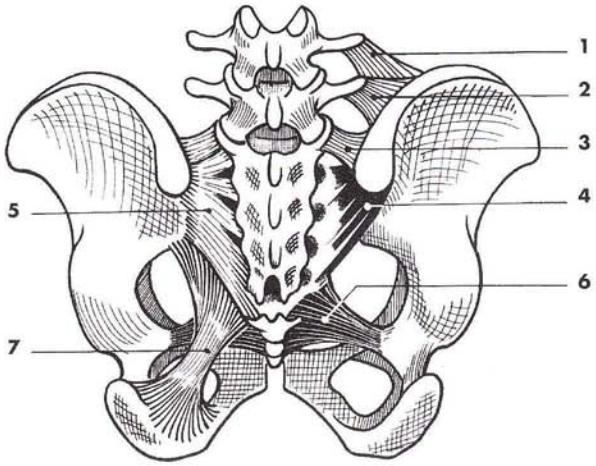

1,2.- Iliolumbares *(palpables)* ***3.- Iliotransverso del sacro*** *(palpable)* ***4.- Iliotransversos conjugados*** ***5.- Plano ligamentoso superficial*** *(palpable)* ***6.- Sacrociático menor*** ***7.- Sacrociático mayor*** *(palpable)* ***8, 9.- Ligamento sacroiliaco anterior***

PLANO ANTERIOR

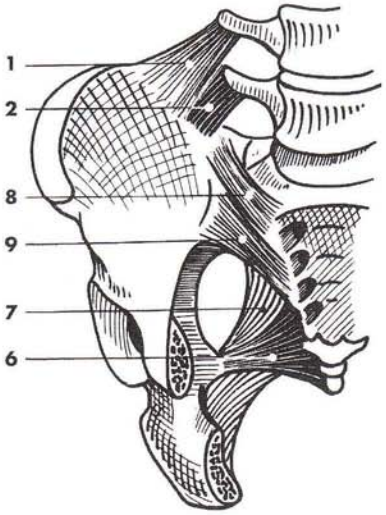

PLANO LATERAL

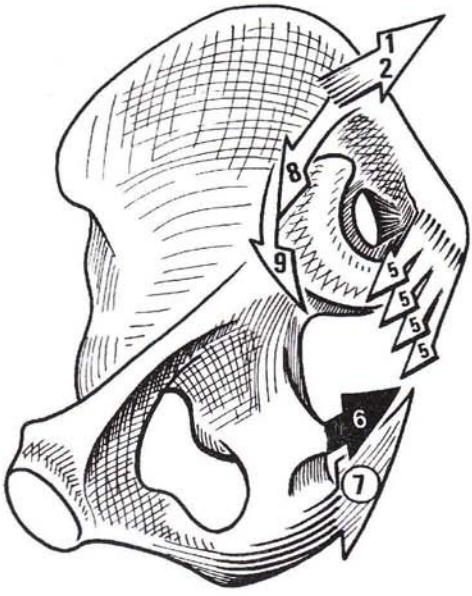

PLANO POSTERIOR

PLANO ANTERIOR

1,2.- Iliolumbares *(palpables)*
3.- Iliotransverso del sacro *(palpable)*
4.- Iliotransversos conjugados
5.- Plano ligamentoso superficial *(palpable)*
6.- Sacrociático menor
7.- Sacrociático mayor *(palpable)*
8.- Sacroiliaco *(haz anterosuperior)*
9.- Sacroiliaco *(haz anteroinferior)*

SISTEMA LIGAMENTARIO A NIVEL DE LA SINFISIS DEL PUBIS

CORTE FRONTAL

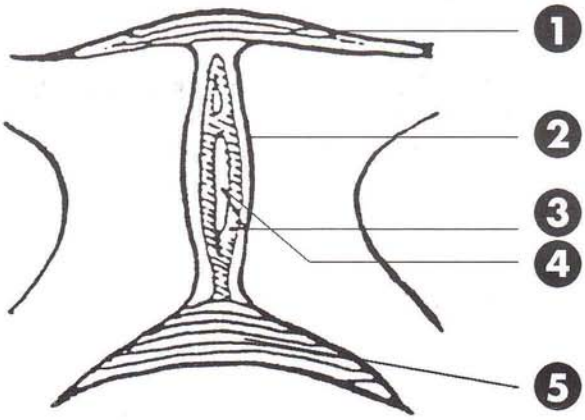

1.- LIGAMENTO SUPERIOR
2.- CARTILAGO DE REVESTIMIENTO
3.- FIBROCARTILAGO
4.- PEQUEÑA HENDIDURA
5.- LIGAMENTO INFERIOR

CORTE SAGITAL

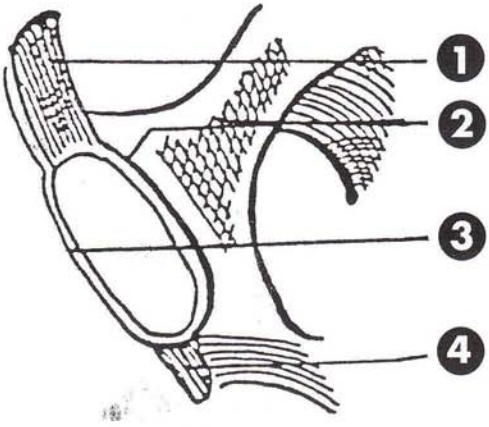

1.- R. ABDOMINAL
2.- L. POSTERIOR
3.- L. ANTERIOR
4.- L. ARQUEADO SUBPUBIANO

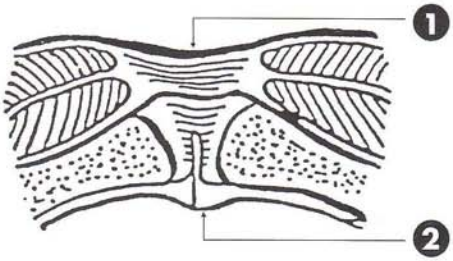

CORTE HORIZONTAL

1.- EXPANSION DE LOS MUSCULOS

- Oblicuo Mayor
- Recto Abdominal
- Aductor Medio
- Recto interno

2.- LIGAMENTO POSTERIOR

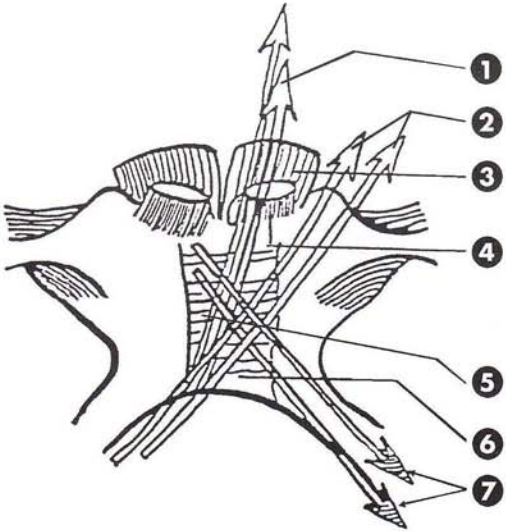

CARA ANTERIOR

1.- EXPANSION DEL RECTO ABDOMINAL

2.- EXPANSION DEL OBLICUO MAYOR

3.- RECTO ABDOMINAL

4.- PIRAMIDAL

5.- LIGAMENTO ANTERIOR

6.- LIGAMENTO INFERIOR

7.- EXPANSION DEL RECTO INTERNO Y ADUCTOR MEDIO

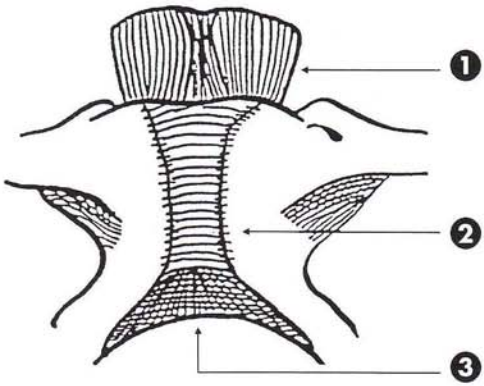

CARA POSTERIOR

1.- RECTO ABDOMINAL

2.- LIGAMENTO POSTERIOR

3.- LIGAMENTO INFERIOR

SECCION HORIZONTAL A NIVEL DE LA PRIMERA SACRA

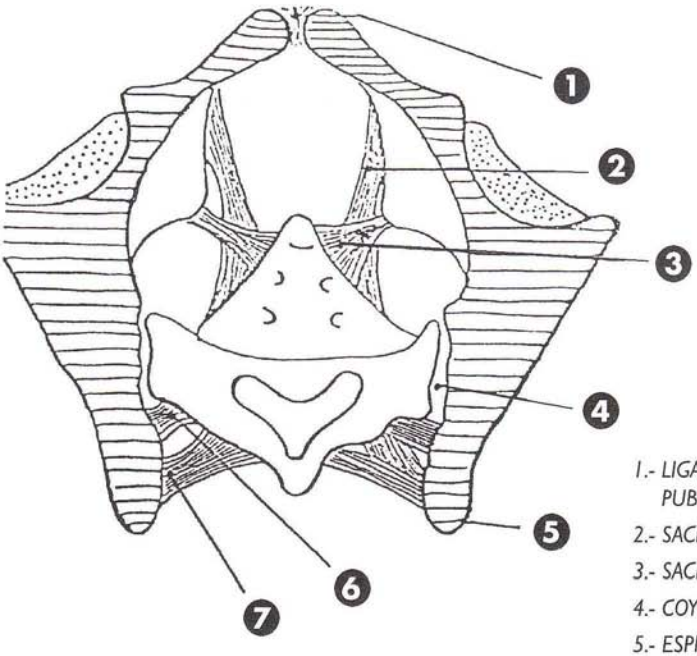

1.- LIGAMENTO INTEROSEO PUBIANO
2.- SACROCIATICO MAYOR
3.- SACROCIATICO MENOR
4.- COYUNTURA SACRO-ILIACA
5.- ESPINA ILIACA POSTERIOR
6.- LIGAMENTO INTEROSEO (ligamento Axil)
7.- LIGAMENTO SACROILIACO DORSAL

Los ligamentos pélvicos frenan los movimientos sacroilíacos para guardar la integridad de la articulación, jugando un papel más importante los posteriores.

Los ligamentos iliolumbares desempeñan en la fisiología articular un papel de relación mecánica ilio-lumbar y lumbopélvica, por lo que podemos entender que en las lesiones osteopáticas puedan existir adaptaciones o lesiones secundarias producidas por el fenómeno lesional de los ligamentos.

El plano más profundo de los ligamentos posteriores corresponde al ligamento INTEROSEO siendo el medio de unión más fuerte de esta articulación, llenando todo el intersticio que separa el iliaco y el sacro a este nivel, por consiguiente será uno de los que antes caerá en lesión, teniendo un papel importante en las técnicas de preparación para las normalizaciones iliacas.

NT - 4744

SISTEMA MUSCULAR DE LA PELVIS

El hueso coxal permite la inserción de 36 músculos, 8 de los cuales se insertan en el sacro.

FOSA ILIACA EXTERNA	GLUTEO MAYOR, MEDIO Y MENOR RECTO ABDOMINAL TENDON REFLEJADO
FOSA ILIACA INTERNA	ILIACO OBTURADOR
CRESTA ILIACA Y TUBEROSIDAD DE LA CRESTA ILIACA	SACROLUMBAR DORSAL LARGO Y TRANSVERSO ESPINOSO GRAN DORSAL CUADRADO LUMBAR TRANSVERSO DEL ABDOMEN OBLICUO MAYOR Y MENOR TENSOR DE LA FASCIA LATA
ESPINA ILIACA ANTEROSUPERIOR (E.I.A.S.)	SARTORIO Y TRANSVERSO DEL ABDOMEN OBLICUO MENOR Y MAYOR TENSOR DE LA FASCIA LATA
ESPINA ILIACA ANTEROINFERIOR (E.I.A.I.)	RECTO ABDOMINAL ILIACO (HAZ EXTRAPELVIANO)
BORDE INTEROEXTERNO DEL SACRO	PIRAMIDAL DE LA PELVIS
ESPINA Y AGUJERO SACROCIATICO MENOR	GEMINO SUPERIOR E INFERIOR ISQUIOCOXIGEO (COXIGEO) ELEVADOR DEL ANO

ISQUION Y RAMIFICACION ISQUIO-PUBIANA DE LA CARA SUPERIOR	SEMIMEMBRANOSO SEMITENDINOSO BICEPS CUADRADO CRURAL ADUCTOR MAYOR OBTURADOR EXTERNO ADUCTOR PEQUEÑO Y MEDIO
BORDE INFERIOR	RECTO INTERNO
ISQUION Y RAMIFICACION ISQUIO-PUBIANA DE LA CARA PROFUNDA	TRANSVERSO SUPERIOR DEL PERINEO OBTURADOR EXTERNO OBLICUO INTERNO ISQUIO-CAVERNOSO TRANSVERSO PROFUNDO
PUBIS (CUERPO Y RAMIFICACION HORIZONTAL)	PEQUEÑO PSOAS PECTINEO RECTO ANTERIOR DEL ABDOMEN ADUCTOR PEQUEÑO Y MEDIO OBTURADOR INTERNO Y EXTERNO ELEVADOR DEL ANO

8

LESIONES ILIACAS Y PRUEBAS PELVICAS DE COMPROBACION

SEMIOLOGIA DE LA LESION SACROILIACA

- Las lesiones sacroiliacas son más frecuentes en las mujeres.
- La lesión suele ser por torsión y no por compresión.
- El acortamiento de una pierna ha de ser corregido para liberar las sacroiliacas, con las técnicas de elongación de la musculatura pélvica.
- El dolor es unilateral y no central y se localiza sobre la espina ilíaca posterosuperior (EIPS), o por dentro de los ligamentos sacroiliacos.
- El dolor referido de sacroiliacas suele manifestarse en la cara posteroexterna del muslo y pantorrilla.
- La lesión sacroiliaca no suele dar signos neurológicos anormales (signo diferencial con las lesiones vertebrales).
- Suele haber contractura y tensión de los músculos paravertebrales del mismo lado de la lesión.
- Hay sensibilidad local en los ligamentos sacroiliacos posteriores y a veces hay sensibilidad en la sínfisis del pubis.
- Puede haber alteración de movilidad en el sentido de hiper o hipomovilidad.
- Comprobar los niveles de las crestas de pie y en sedestación (prueba de flexión).
- Niveles de EIAS y EIPS y nivel de tubérculos pubianos.

- Dado que en la caja pélvica se alojan estructuras nerviosas periféricas en su recorrido hacia las extremidades inferiores, es lógico pensar que puedan existir síndromes pseudociáticos como los provocados por el atrapamiento del nervio ciático a su paso por debajo del músculo Piramidal de la Pelvis y en general del grupo de los rotadores externos de cadera.
- La característica diferenciada de las lumbociáticas ocasionadas por problemas en las sacroiliacas es que son siempre **unilaterales** y además, colocando nuestros pulgares sobre las articulaciones sacroiliacas, desviándonos medialmente y presionando en el centro situado entre el trocánter y el borde del sacro, se puede reproducir el dolor irradiado hacia la pierna. Generalmente, la irradiación, no suele ir más allá del hueco poplíteo.
- El signo de Lasegue, suele ser negativo en las pseudociáticas o por lo menos no suele ser un Lasegue típico.
- En un análisis de la marcha hay que fijarse en:
  - Simetría en longitud de los pasos.
  - Reparto de la carga.
  - Rotación externa de las piernas (es uno de los signos también del Síndrome del Piramidal).
- La contractura del músculo piramidal y del Glúteo Mayor pueden ocasionar un síndrome de la falsa pierna corta, teniendo en cuenta sus orígenes e inserciones, así como la acción que realizan.
- Cuando están acortados, traccionan del sacro produciendo una oblicuidad del mismo hacia el lado del acortamiento y sobre el fémur producen una rotación externa y una ligera elevación.
- Estos síndromes pueden llegar a confundirse con los que se producen en el juego sacroiliaco. No obstante, hay que recalcar que la gran mayoría de los síndromes iliosacros o sacroiliacos se producen por acortamientos musculares dentro del escaso juego articular que permiten las articulaciones de la pelvis.
- El músculo psoas-iliaco así como los isquiotibiales, son también los grandes protagonistas de estas alteraciones mecánicas del juego pélvico. En general, son los grupos musculares de la cadera los responsables inmediatos, descartando los procesos traumáticos.
- Si la causa de la hipomovilidad radica en los iliacos, las lesiones se denominan **iliacas** o **iliosacras**.
- Si la causa radica en el sacro se denominan **sacras** o **sacroiliacas**.

MODALIDADES DE LESIONES ILIACAS

Dolor ASI y LIL irradia glúteo y pierna

ILIACO ANTERIOR

Rot → Aut-Sup-Ext sobre ASI (mov. real)

Puede ser bilateral o unilateral, en cuyo caso puede estar asociado a un iliaco posterior del lado contrario (torsión pélvica).

EIPS y Cresta → Aut-Sup-Ext
EIAS y Rama púbica + Acetábulo → Aut-Inf-Ext

Se produce más frecuentemente del lado derecho.

El iliaco afectado se desfasa de su articulación sacroiliaca y queda enclavado hacia delante, hipomóvil.

(No determinante) + larga

Esto origina una falsa desigualdad en la pierna del mismo lado y una rotación de L5 del lado contrario con quien está unido mediante el ligamento iliolumbar. También baja la rama pubiana correspondiente.

Es difícil conseguir una normalización estable si el paciente no ayuda a corregir su predisposición al acortamiento de los músculos productores de la lesión por su adaptación al deporte, actitud postural, laboral, etc.

Palpación sólo valida en supino/Prono no en bipedestac. (x disimetría pierna MS)

ILIACO POSTERIOR

Rot → Post-Inf-Int sobre ASI (mov real) y LES

Puede ser unilateral o bilateral.

Se produce frecuentemente del lado izquierdo.

El iliaco se encuentra rotado hacia atrás y arrastra a L5 del mismo lado debido a su unión con los ligamentos iliolumbares.

EIPS y Cresta → Post-Inf-Int.

La rama púbica puede estar ascendida.

EIAS y Rama púbica → Post-Sup-I
+ Acetábulo → ascendente

En la mayoría de los casos su origen es el acortamiento muscular de los rotadores externos de cadera del mismo lado, asociados a los isquiotibiales.

INFLUENCIA DEL ILIACO POSTERIOR SOBRE EL MUSCULO SARTORIO

El iliaco posterior además de ser el responsable de lumbalgias y lumbociáticas, también puede producir dolor en la zona de inserción tibial (pata de ganso) a consecuencia de la posteriorización del iliaco que hace que se tense el músculo sartorio apareciendo el dolor en el tendón de inserción (descartar problemas reflejos de L3 y L4).

La relación tan directa que tiene la musculatura de la pelvis con la articulación de la rodilla nos da pie a comprender los errores que se cometen al ir directamente a la zona donde se manifiesta el dolor sin comprobar otros sistemas articulares de compensación, con lo que sólo tratamos los síntomas, que a la larga producen la agravación de la lesión.

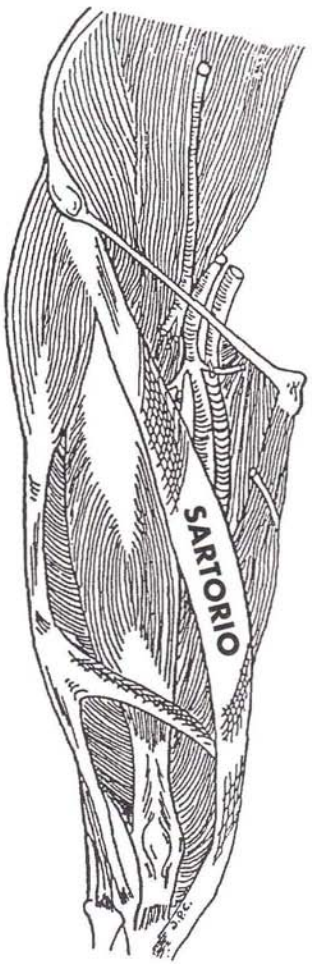

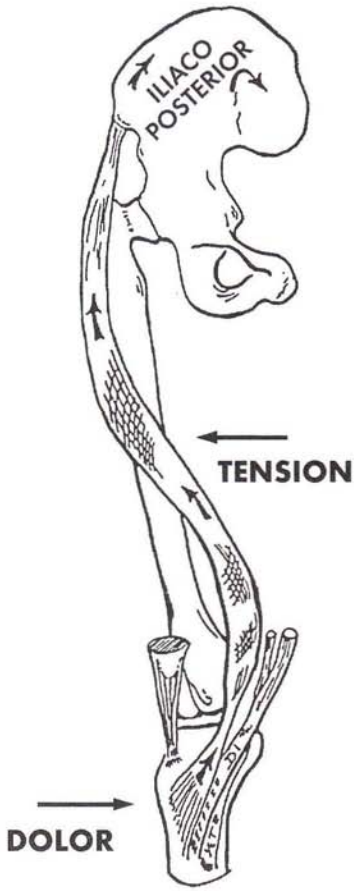

RAMAS PÚBICAS

Las ramas púbicas pueden ascender o descender unilateral o bilateralmente y es más frecuente la modalidad inferior (dcha.)

Suelen ser secundarias a las rotaciones iliacas anterior y posterior.

ILIACO SUPERIOR Prueba Tuberos Isquial (Pg -154)

Es de origen traumático quedando el iliaco fijado en posición superior respecto al contrario. Es raro y difícil que se produzca en posición inferior.

Siempre asocia Rotac. sacra y solo es traumática c/ exceso de tens Ms. cuad lumb o Abdomin Todos los ptos d referencia Ascendidos

INVERSION PELVICA (hacia dentro)

El iliaco se invierte hacia la línea media anterior, disminuyendo la distancia entre la EIAS del mismo lado y el ombligo, con respecto al iliaco contrario. Lesión atípica producida por alteraciones de las facetas articulares sacroiliacas, fibrosis y adherencias de planos viscerales en la pelvis menor.

→ Hipertonia Abdom con Ms. Gluteo Mg devil (mismo lado) y tenso
→ LSI post tenso con apertura (bostezo) post d la interlínea

EVERSION PELVICA (hacia fuera)

Es lo contrario de la anterior. La distancia entre el ombligo y la EIAS del lado afectado aumenta. Producido por adherencias y retracciones de planos miofasciales de la zona glútea o alteraciones de las facetas articulares sacroiliacas.

→ Hipotonia abdom. con Ms Gluteo Mg tenso mismo lado
→ LSI Amp tenso con bostezo. artic

INVERS y EVERS → No fisiológicas se producen en Plano Horiz y Eje Ver
q pasa x los ptos sup e inf de la ASI iliaca (EL) permitiendo una Rot. → Ext
Int que produce la separac o aproxim de la EIAS al pto medio (ombligo)

PRUEBAS DIAGNOSTICAS DE LAS LESIONES ILIACAS

PRUEBA DE SIMETRIAS DE LAS EIPS Y EIAS EN BIPEDESTACION

PRUEBA DE LAS EIPS

Se palpan las EIPS y se observan las diferentes dismetrías en los planos: SUPEROINFERIOR, ANTEROPOSTERIOR y LATERALES.

El resultado puede ser:

- La EIPS está **superior** o **inferior**
- La EIPS está **anterior** o **posterior**
- La EIPS está **lateralmente** hacia **fuera** o hacia **dentro**

EIPS SUPERIOR O INFERIOR:

Es la más frecuente.

La inferior puede estar causada por el acortamiento de los músculos posteriores de la pierna del mismo lado (semitendinoso, semimembranoso y bíceps crural). La superior por los anteriores (psoas, iliaco, recto anterior). A estos músculos se asocia el acortamiento de rotadores del mismo lado o el lado contrario (corresponden a la lesión anterior o posterior del iliaco.

Otras veces la causa son las lesiones iliacas en superioridad o inferioridad de origen traumático.

EIPS ANTERIOR O POSTERIOR:

Se trata de las dismetrías en el plano frontal (pseudo-rotación), correspondientes a las lesiones de la columna en rotación (aptitudes escolióticas).

EIPS Anterior: Causadas por el acortamiento de los rotadores externos de cadera y psoas-iliaco del mismo lado y cuadrado lumbar del lado contrario.

EIPS Posterior: Etiología inversa a la anterior, suele haber una rectificación de la columna lumbar y acortamiento del psoas del mismo lado, piramidal del mismo lado y cuadrado lumbar del mismo lado.

EIAS ANTERIORES, POSTERIORES, SUPERIORES E INFERIORES

Etiología inversa a las EIPS.

EIAS EXTERNAS O INTERNAS

EIAS Externas: Indica una subluxación ilíaca (el iliaco está en eversión). Hay más distancia de la EIAS a la línea media de un lado.

EIAS Internas: Indica una subluxación ilíaca (el iliaco está invertido). Hay menor distancia de las EIAS a la línea media de un lado.

PRUEBAS DE MOVILIDAD ILIOSACRA:

Se efectúan flexionando el tronco de pie y sentado, determinando el lado de la lesión y si el problema es iliaco o sacro.

PRUEBA DE FLEXION ANTERIOR DE PIE:

Determina, mediante una flexión anterior del tronco realizada de forma lenta y progresiva con los pulgares del terapeuta en las EIPS, si existe "hipomovilidad iliaca".

Realización

Se compara el movimiento de las EIPS durante la flexión máxima del tronco.

Si una EIPS queda más alta que la otra, la lesión pertenece a ese lado. La causa será una lesión iliaca en rotación, o por subluxación iliaca superior, o en lateralidad.

Hay que comprobar la tensión de los músculos de la cadera.

PRUEBA DE FLEXION ANTERIOR SENTADO:

Determina si hay hipomovilidad sacra.

Realización

Determina una posible hipomovilidad de origen sacro.

Si una EIPS queda más alta que la otra, la lesión pertenece a ese lado. Para determinar de una forma definitiva si es una lesión sacra o no, hay que realizar otro tipo de test como la profundidad de los sillones sacro-iliacos y la posición de los ángulos sacros inferoexternos, ejes y pruebas de ballesteo.

PRUEBA DE LA TENSION MUSCULAR PARAVERTEBRAL DE PIE Y SENTADO

- Se realiza a través de una flexión máxima del tronco de pie y sentado, observando en los dos casos el comportamiento de las dos masas paravertebrales.
- Cuando hay una tensión muscular más intensa en la prueba de pie que en la de sentado, se supone una lesión primaria de los miembros inferiores con componente iliaco.
- Cuando el test de sedestación es más positivo que de pie, se supone una lesión sacra con componente esfenobasilar primario (relación craneo-sacra).
- Si existe una tensión máxima en las dos pruebas, significa una lesión primaria esfenobasilar y una secundaria ilíaca.

PRUEBA DE EIAS EN DECUBITO SUPINO

Determina las lesiones ilíacas en rotación y en lateralidad.

- Comprobar si una EIAS está más superior o inferior, anterior o posterior con relación a la otra.
- Una EIAS SUPERIOR casi siempre implica un Iliaco Posterior.
- Una EIAS INFERIOR casi siempre implica un Iliaco Anterior.

Para las lesiones en LATERALIDAD se mide la distancia que hay desde las EIAS al ombligo, apéndice xifoides o ángulo costal central.

Nota: *La referencia para saber el lado de la lesión la da el test de flexión de las EIPS.*

LESIONES EN ROTACION

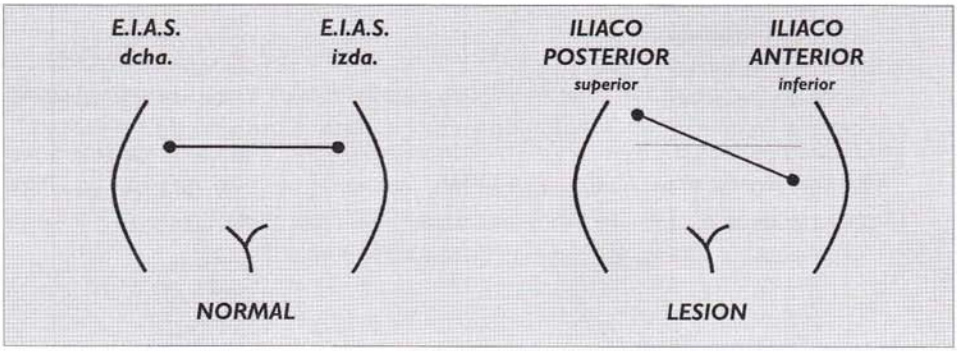

LESIONES EN LATERALIDAD

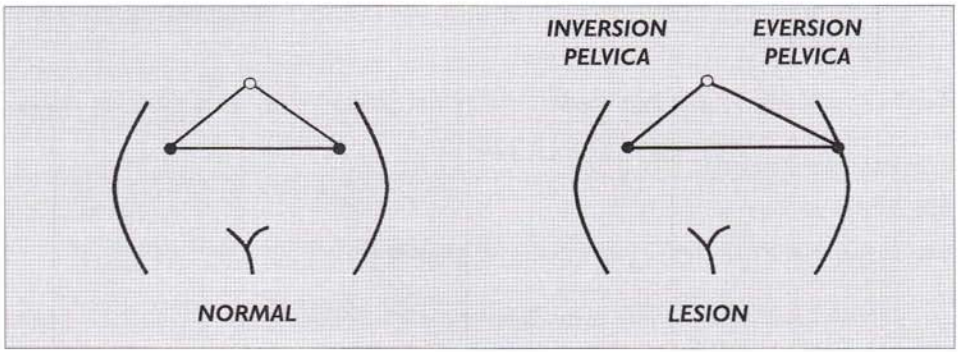

PRUEBA DE LA ALTURA DE LOS TUBERCULOS PUBIANOS

- Las lesiones pubianas pueden producirse por la tensión de los abdominales y de los aductores, y pueden estar influenciadas por lesiones lumbares o de los miembros inferiores. La sintomatología que resulta puede confundirse con una cistalgia.

- Las lesiones pubianas suelen acompañar a una lesión iliaca en rotación del mismo lado. En cambio, las lesiones iliacas en rotación se relajan en la sínfisis del pubis sin que exista forzosamente una subluxación.

- Tanto la lesión superior como inferior son frecuentes, siendo más comunes la **superior unilateral** o **inferior unilateral**. Atípicamente se encuentran lesiones bilaterales.

- El terapeuta palpa los tubérculos con ambos índices y pulgares en la parte superior e inferior, profundizando y comparando la posición de los mismos.

- En el caso de una LESIÓN PUBIANA, uno está más alto que el otro. Para saber cuál es el lado afectado, realizar el **TEST de Flexión de Pie** y luego determinar si la subluxación es **SUPERIOR** o **INFERIOR.**

PRUEBA DE LA ALTURA DE LAS TUBEROSIDADES ISQUIATICAS

- Paciente en decúbito prono. El terapeuta compara el nivel de los tubérculos mediante palpación profunda con ambos pulgares.

- Dado que la subluxación inferior es muy difícil encontrarla, si una tuberosidad isquiática es más alta que la otra, suponemos una **Subluxación Iliaca Superior.**

- Confirmar con el Test de Flexión de Pie si hay lesión en la EIPS del mismo lado de la tuberosidad isquiática más alta.

PRUEBA DE TENSION DE LOS LIGAMENTOS SACROCIATICOS

Determina la tensión de estos ligamentos en ambos lados.

Realización

Con los pulgares colocados en las T.I., se desvían hacia dentro y se colocan entre el sacro y las tuberosidades isquiáticas, comparándose las tensiones de los ligamentos a derecha e izquierda.

LSC contrario al de un IAs Hipertenso x Potac. Sacro lado ascend.

Si hay un ligamento sacrociático mayor relajado del mismo lado que en la prueba de las alturas de tuberosidades isquiáticas y la prueba de flexión es positiva, se confirma una subluxación superior de ese lado.

VISTA POSTERIOR

NORMAL

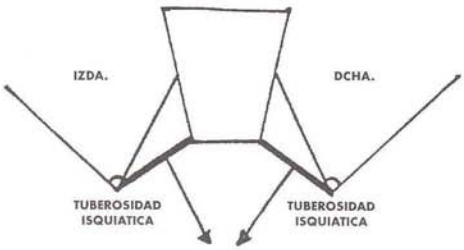

LIGAMENTOS SACROCIATICOS MAYORES

SUBLUXACION ILIACA SUPERIOR

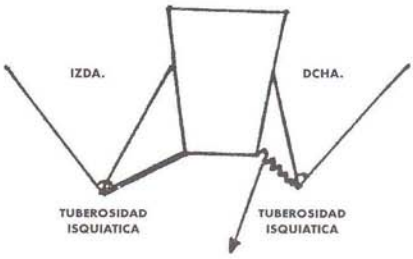

LIGAMENTO SACROCIATICO MAYOR DERECHO RELAJADO

EXAMEN CLINICO (EJEMPLO ILIACO SUPERIOR A DERECHA)

- Traumatismo al lado derecho.
- Falsa pierna corta derecha.
- Tres puntos altos (EIAS dcha., EIPS dcha., cresta iliaca dcha.).
- EIAS y EIPS mismo plano.
- Test de flexión máxima positivo (+) a derecha.
- T.I. dcha. más alta y Ligamento Sacrociático Mayor relajado.

Todas estas pruebas nos confirman el iliaco ascendido.

TEST DE DESIGUALDAD

PRUEBA DE LA FALSA PIERNA CORTA O LARGA DE ORIGEN ILIACO EN SUPINO

- Puede ser producto de Rotaciones Ilíacas
- El iliaco posterior Acorta la pierna
- El iliaco anterior Alarga la pierna
- De las torsiones iliacas: la posterior acorta, la anterior alarga
- De las subluxaciones iliacas: la superior acorta
- Las lesiones en lateralidad: ni acortan ni alargan.

La prueba se realiza alineando al paciente y comprobando el nivel de los maléolos internos y de los talones.

El talón más alto, indica la falsa pierna corta de origen iliaco y al contrario el más bajo.

PRUEBA DE LA FALSA PIERNA CORTA O LARGA DE ORIGEN SACRO EN PRONO

La causa puede ser una lesión sacra en torsión o en rotación (eje oblicuo o vertical).

Esta prueba se realiza alineando al paciente en prono, traccionando ligeramente los tobillos y comprobando la altura de los maléolos internos y de los talones.

El talón más alto indica el lado de la pierna corta de origen sacro.

PRUEBA DE LA PIERNA CORTA O LARGA DE ORIGEN ANATOMICO

Se realiza en supino y en prono comprobando la altura de los maléolos y talones, con las piernas estiradas y en flexión, además de comprobarlo radiológicamente.

TEST DE DOWNING:

Pg - 185

Se realiza en decúbito supino y es indispensable para realizar un análisis funcional completo de las sacroiliacas. Aclara si existe lesión y el lado de la misma.

En las maniobras del Test de Downing sólo interviene el juego articular sacroiliaco y el ligamento de cadera.

Se realiza en dos fases:

Prueba de Alargamiento:

Se realiza a través de un movimiento mixto de cadera compuesto por:

Aducción máxima
Ligera flexión de cadera y flexión de rodilla
Rotación externa
Componente de tracción

El test se termina con la vuelta a la posición de partida, comprobando la posible desigualdad de miembros inferiores y anulación del alargamiento por flexión máxima de cadera y rodilla.

Esta maniobra se realiza gracias a la tensión del ligamento iliofemoral y de la parte anterior de la envoltura fibrosa capsular, lo que inhibe la acción articular de la coxo-femoral obligando al iliaco a anteriorizarse, siendo el responsable del alargamiento de la extremidad.

Prueba de Acortamiento:

Se realiza a través de un movimiento mixto de cadera compuesto por:

Abducción máxima
Ligera extensión de cadera y flexión de rodilla
Rotación interna de cadera
Componente de empuje

Vuelta a la posición de partida, comprobación de desigualdad y anulación por flexión máxima de cadera y rodilla.

Esta maniobra tensa el ligamento isquiofemoral y la parte posterosuperior de la envoltura fibrosa capsular, lo que inhibe la acción articular de la coxo-femoral y obliga al iliaco a posteriorizarse, siendo el responsable del acortamiento de la extremidad.

ADVERTENCIAS ESPECÍFICAS

- Antes de realizar el Test de Downing, el terapeuta observa si hay diferencia en la longitud de las extremidades inferiores en reposo, observa también el grado de apertura de los pies en rotación externa, comprueba los grados de rotación en ambas extremidades si hay rigidez capsular.
- La eficacia de la técnica de anulación tiene que comprobarse antes de pasar al movimiento inverso.
- El componente de empuje o de tracción no sirve cuando la limitación articular no es producida por tensiones musculares. Cuando las tensiones son importantes, la relajación de la musculatura afectada es imprescindible antes del test.
- Estas maniobras se evitarán en las prótesis de cadera.

METODOLOGIA DEL TEST DE DOWNING

Resultados bilaterales

Articulaciones Sacroiliacas Normales

Cuando las extremidades inferiores se acortan y se alargan de forma simétrica y la diferencia de longitud es de 1,5 a 2,5 cms.

Articulaciones Sacroiliacas Hipomóviles

Cuando las dos piernas se acortan y se alargan de forma simétrica, pero la diferencia es inferior a 1 cm (pérdida de movilidad parcial).

Hipomovilidad total

Cuando el alargamiento y el acortamiento es = a 0 cm. (artrosis o artritis).

Articulaciones sacroiliacas hipermóviles

Cuando las piernas se acortan y se alargan igual y la diferencia de longitud es mayor de 2,5 cms.

Resultados Unilaterales

Alargamiento y acortamiento iguales: ***Normalidad Iliaca***

Alargamiento mayor que el acortamiento: ***Fijación Iliaca Anterior de 2° grado***

Acortamiento mayor que el alargamiento: ***Fijación iliaca posterior de 2° grado***

Alargamiento y no acortamiento: Fijación Iliaca anterior de 1° grado.

Acortamiento y no Alargamiento: Fijación iliaca posterior de 1° grado.

Resultados en distorsión
(PSEUDO-ROTACION)

Es normal encontrar modificaciones con el test de Downing cuando existe una pseudo-rotación de la pelvis inducida por una tensión del psoas. Siendo el efecto producido por la torsión que resulta de la tensión del psoas de un lado y el músculo iliaco (del mismo o el lado contrario), imponiendo a la pelvis una modificación de conjunto en el plano horizontal, teniendo el componente de rotación en el plano lumbar. Al no estar la pelvis en un plano frontal, se desequilibra hacia delante por una rotación debajo de L5, presentando una hemipelvis anterior, que añade a esta descripción una falsa desigualdad en la longitud de los miembros inferiores. El miembro corto estará en el lado de esta retroversión ilíaca, no siendo la consecuencia del movimiento de rotación en la sacroiliaca, por lo que en el test de Downing no revela lesiones ilíacas, no asociándose esta lesión a dicha articulación. Cuando la pseudo-rotación de la pelvis sólo tiene en su mecanismo lesional la tensión del músculo psoasiliaco, no existirá falsa desigualdad de longitud de los miembros inferiores, y el test de Downing, como anteriormente, no demostrará lesiones ilíacas.

EJEMPLOS CLÍNICOS

ILIACO POSTERIOR DERECHO

- ***Acortamiento de la pierna derecha mayor que el alargamiento.***
- ***Alargamiento menor o nulo al acortamiento.***

ILIACO ANTERIOR DERECHO

- ***Acortamiento de la pierna derecha mayor que el acortamiento.***
- ***Acortamiento menor o nulo al alargamiento.***

ILIACO BILATERAL POSTERIOR

- ***Acortamiento de las dos piernas mayor que el alargamiento.***
- ***Alargamiento de las dos piernas menor o nulo al acortamiento.***

ILIACO BILATERAL ANTERIOR

- ***Acortamiento de las dos piernas mayor que el acortamiento.***
- ***Acortamiento de las dos piernas menor o nulo al alargamiento.***

OBSERVACIONES:

Sólo se realizará el Downing cuando haya desigualdad clínica de las extremidades inferiores.

Cuando los miembros inferiores son desiguales, el Downing distingue entre una lesión sacra y una iliaca.

Después de la correción, el Downing sirve para comprobar la normalización realizada.

Si la hipermovilidad es unilateral, suele ser compensatoria a una hipomovilidad del lado contrario.

Antes de realizar el Downing hay que asegurarse de que no hay una lesión ligamentosa o capsular de la cadera.

Antes de realizar el test de Downing, relajar la zona realizando una flexión máxima de cadera y rodilla.

La medida de modificación de la longitud de los miembros inferiores durante el test de Downing se realiza con una ligera tracción, comparando el nivel en maléolos y en talones.

Un alargamiento o un acortamiento se dicen positivos si existen.

En el caso contrario se dicen negativos (0).

Cuando son positivos se califica su movilidad de hipomovilidad (+); normal (++); o hipermovilidad (+++).

PSEUDO-ROTACION PELVICA

Se trata de una modificación de la pelvis en el plano horizontal inducida por la tensión del psoas. El par de torsión que resulta de la tensión del psoas de un lado y del músculo iliaco en el otro, impone a la pelvis una modificación de conjunto que tiene su componente de rotación en el plano lumbar. Al no estar la pelvis en el plano frontal se desequilibra hacia delante por una rotación debajo de L5 presentando una hemipelvis anterior y una falsa desigualdad de la longitud de los miembros inferiores, inducida por la lesión de la columna en rotación. Esta desigualdad no está producida por un movimiento rotatorio a nivel de las sacroiliacas por lo que el Downing no revela lesiones iliacas.

Según el examen clínico y radiológico, hay dos tipos de pseudo-rotación de la pelvis, según el predominio tensional del psoas o del iliaco, aunque siempre es el psoas el responsable de la desviación de la columna lumbar.

CUADRO DE LAS LESIONES ILIACAS

EJE TRANSVERSO INFERIOR

Es el eje de rotación de los iliacos con respecto al sacro

- ***Iliaco posterior bilateral***
- ***Iliaco anterior bilateral***
- ***Iliaco posterior unilateral 1° ó 2° grado***
- ***Iliaco anterior unilateral 1° ó 2° grado***
- ***Torsión iliaca anterior derecha, posterior izquierda.***
- ***Torsión iliaca anterior izquierda, posterior derecha.***

SINFISIS PUBICA, PLANO ANTEROPOSTERIOR

- ***Subluxación pubiana superior***
- ***Subluxación pubiana inferior***

TRAUMATICA

- ***Subluxación iliaca en superioridad: "iliaco ascendido"***

ATIPICAS

- ***Subluxación iliaca en lateralidad: "eversión pelvica"***
- ***Subluxación iliaca en lateralidad: "inversión pélvica"***

ORDEN DE FRECUENCIA DE LAS LESIONES ILIACAS

- **Iliaco Anterior Derecho**
- **Iliaco Posterior Izquierdo**

Pueden estar combinadas

- **Subluxaciones Púbicas**
- **Subluxación Iliaca Superior**
- **Subluxaciones Iliacas Atípicas en Inversión o Eversión**

PRUEBAS ESPECIALES

PRUEBAS ESPECIALES

Se realizan para diferenciar las lesiones mecánicas osteopáticas de las lesiones **degenerativas**, **inflamatorias**, **reumáticas** o **artrósicas**.

TEST DE DISPERSION

Paciente en decúbito supino. El terapeuta al lado con los brazos cruzados toma contacto sobre las EIAS con las eminencias tenares y presiona en dirección oblicua hacia abajo y afuera. Las presiones deben ser suaves al principio, e ir profundizando cada vez más. En esta prueba se elongan los ligamentos sacroiliacos anteriores y aparece dolor en la afección artrítica de la sacroiliaca correspondiente.

También fijamos una y presionamos la otra.

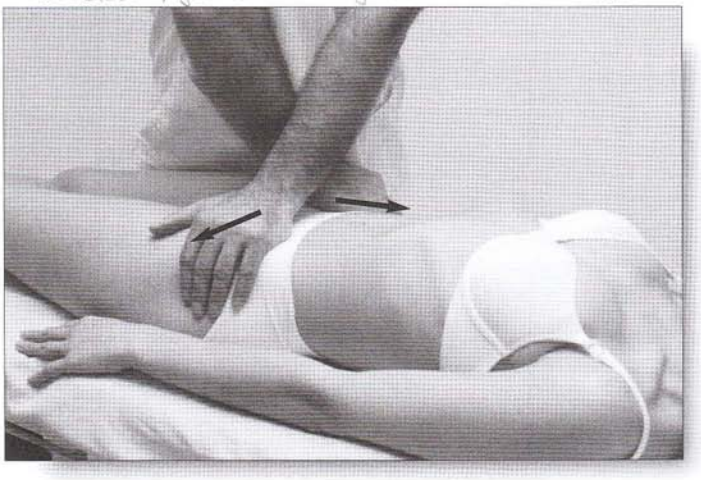

PRUEBA DE COMPRESION ó ESTREMECIMIENTO

Paciente en decúbito lateral. El terapeuta detrás, apoya los antebrazos y el peso del cuerpo sobre la cresta iliaca superior, realizando una presión descendente. En esta prueba se elongan los ligamentos sacroiliacos posteriores, si resulta dolorosa puede haber afección artrítica de la sacroiliaca correspondiente.

PRUEBA DE PATRICK ó FABERE

Paciente en decúbito supino con la pierna cruzada sobre la rodilla contraria. La cadera se encuentra en flexión, abducción y rotación externa. El terapeuta del lado de la lesión coloca una mano sobre la EIAS del lado contrario para inmovilizar la pelvis y con la otra sobre la rodilla de la pierna en lesión, presiona hacia abajo para bloquear la cadera e incidir directamente sobre la articulación. Si existe dolor podemos pensar en una bursitis de cadera o en una afección de la sacroiliaca de ese lado.

TEST DE VIBRACION

Paciente en decúbito supino. El terapeuta del lado contrario a la lesión coloca su mano derecha en la EIPS y la izquierda sobre la EIAS. En esta posición efectúa una vibración con los pulpejos de los dedos sobre la articulación sacroiliaca, comprobando si el sonido de choque óseo se transmite a la EIAS. Si es así, nos informa de una articulación sacroiliaca inestable.

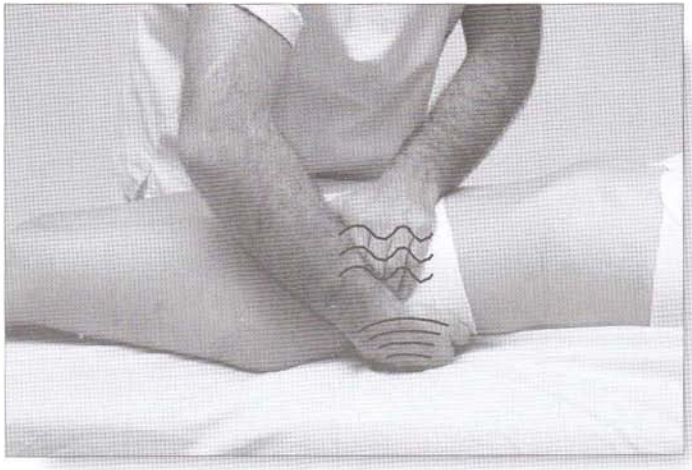

TEST DE ROTACION

Paciente en decúbito prono. El terapeuta al lado, con una mano extendida sobre el sacro y la otra apoyada sobre el coxal realiza una presión contrariada. En esta prueba se produce un cizallamiento del sacro sobre los iliacos. Si la prueba es dolorosa podemos pensar en una artritis sacroiliaca.

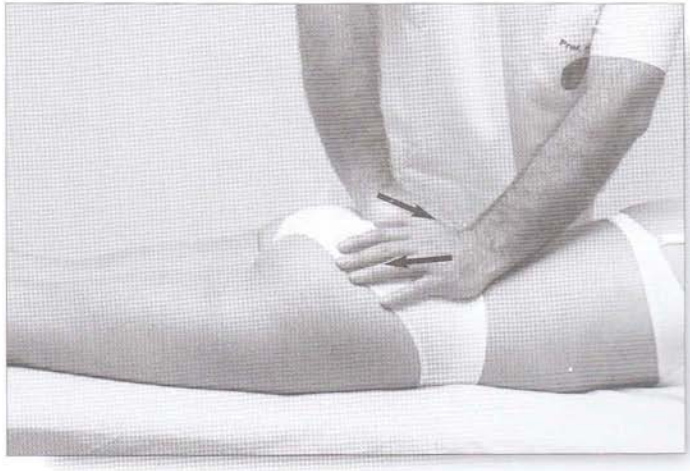

TEST DEL SACRO EN COMPRESION

Esta prueba se realiza para comprobar los ligamentos sacro-iliacos y la posible calcificación de la articulación.

Paciente en decúbito prono. El terapeuta al lado, con la mano apoyada sobre el sacro realiza una presión descendente comprobando la elasticidad del mismo. En caso de que no se deprima, significaría que los ligamentos sacroiliacos posteriores están retraídos y puede existir una sacralización.

PRUEBAS PELVICAS DE COMPROBACION

TEST ARRASTRE

PRUEBA DE COMPROBACION ILIACA EN FLEXION MAXIMA DE PIE

Paciente en bipedestación. El terapeuta detrás, localiza las EIPS colocando los pulgares sobre las mismas, pidiendo al paciente que flexione el tronco lentamente, mientras va siguiendo el comportamiento de los iliacos. El lado donde la EIPS se quede en una posición más alta, nos indica el lado de la lesión.

Adoptar la posición d los pulgares y comparar

El arrastre se produce por las adherencias fascia

En Torsión ó Bilateral la asimetría d tensión arrastra + el lado mayor adherencia sin impedimento d q el otro también presente lesión

PRUEBA DE FLEXION MAXIMA SENTADO

Se realiza igual que la anterior, comprobando si una de las EIPS asciende más que la otra, lo que nos indica la localización del lado de la lesión. Esta prueba, al partir de una posición sentada, anula la musculatura de la cadera y extremidades inferiores; al ser el punto de apoyo la tuberosidad isquiática, nos informa de una lesión sacra.

Nota: *Tanto en la prueba anterior como en ésta, antes de comenzar la flexión se observan las dismetrías pélvicas y la altura y relación posicional de las EIPS. Esta prueba es la base del resto de los tests pélvicos, ya que nos informa del lado de la lesión para así centrarnos en la sacroiliaca afectada y poder diferenciar el tipo de lesión.*

TEST DE LOS MUSCULOS PARAVERTEBRALES DE PIE

Se realiza colocando los pulgares sobre la musculatura paravertebral y observando si se desplaza alguno de los lados, comprobando la tensión de los mismos en flexión máxima de tronco. Si es positiva determina la mayor tensión en la musculatura de las extremidades inferiores con componente iliaco.

TEST DE LOS MUSCULOS PARAVERTEBRALES SENTADO

Se realiza igual que la anterior. Determina la mayor tensión del tronco, por relajación de la musculatura de las extremidades inferiores, con componente sacro.

TEST DE MOVILIDAD ACTIVA EN BIPEDESTACION DE LA A.S.I.

Se efectúa en dos fases: una de **báscula pélvica** y otra de **flexión de rodilla** a 90°. En condiciones normales la E.I.P.S. desciende con relación a la primera vértebra sacra, cerrando el ángulo entre el eje corporal y la línea que une los pulgares.

Se realiza con el paciente en bipedestación, de espaldas al terapeuta con las rodillas extendidas. El terapeuta detrás del paciente, coloca un pulgar en la EIPS del lado a testar y el pulgar de la otra mano encima de la primera sacra. En esta posición se le pide al paciente que deje caer el peso del cuerpo sobre una pierna, comprobando el movimiento de la A.S.I.; si la articulación no está bloqueada, la EPIS realizará el movimiento descendente. Nuevamente se pide al paciente que levante la rodilla flexionando la cadera. En caso de una A.S.I. no bloqueada, la EIPS desciende unos 0,5 a 2 cm y el ángulo entre el eje corporal y la línea que une los pulgares será superior a 90°. Cuando se encuentre bloqueada, el descenso será menor y el ángulo permanecerá a 90°.

TEST DE BASCULA PELVICA

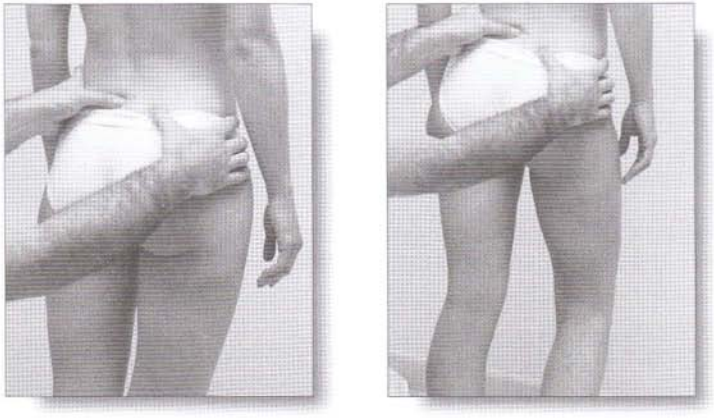

TEST DE FLEXION DE RODILLA A 90°

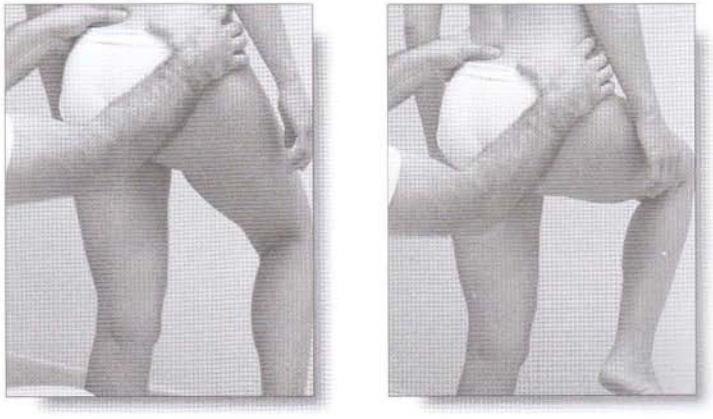

PRUEBA DE REFERENCIA DE UNA PIERNA CORTA O LARGA DE ORIGEN ILIACO

Paciente en decúbito supino. El terapeuta al borde inferior de la camilla coge los tobillos situando los pulgares debajo de los maléolos, comprobando la simetría de los mismos. También se toma como referencia los talones, procurando realizar una pequeña tracción para evitar posiciones del paciente que nos falseen el diagnóstico.

Prueba disimetría d origen Iliaco

Para anular tensiones aplicamos técnica de alineamiento (Pg-179)

PRUEBAS COMPLEMENTARIAS PARA EL DIAGNOSTICO DE UN ACORTAMIENTO ANATOMICO

Se realizan en supino y en prono, con las piernas flexionadas y extendidas, comprobando si coincide la dismetría en todas las posiciones.

PRUEBA EN FLEXION DE CADERA

Paciente en decúbito supino. El terapeuta al lado coge las piernas a la altura de los tobillos y va elevando las piernas hasta la puesta en tensión, comprobando la diferencia de longitud en talones.

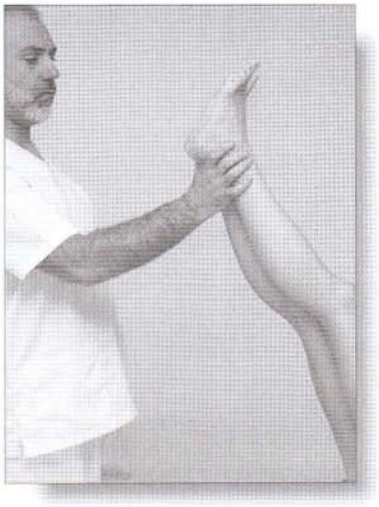

PIERNAS FLEXIONADAS

Paciente en decúbito supino con las piernas flexionadas. El terapeuta en esta posición comprueba la dismetría en rodillas estando los talones al mismo nivel.



COMPROBACION EN PRONO

Se realiza igual que en supino, comprobando las dismetrías en maléolos y talones. Refleja dismetrias de origen Sacro

COMPROBACION EN PRONO CON LAS PIERNAS FLEXIONADAS

Con los talones y rodillas alineadas, se comprueba la posible dismetría en los mismos, que nos confirmaría el acortamiento de la tibia o el fémur.

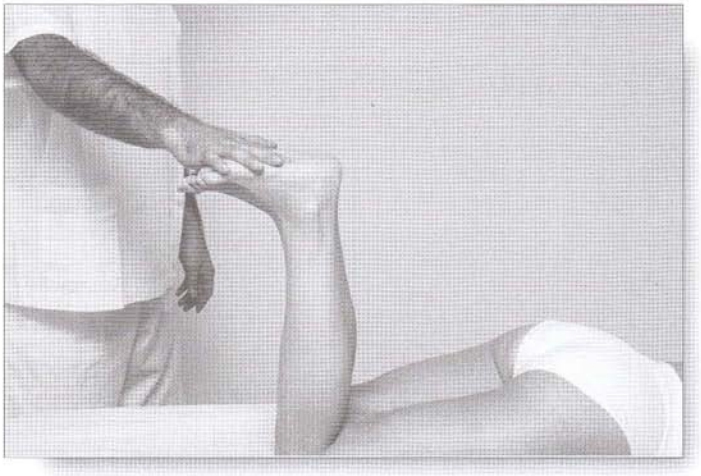

TECNICA DE ALINEAMIENTO

Se realiza antes de comprobar la posible dismetría en extremidades inferiores, y consiste en la elevación de la pelvis del paciente con el fin de corregir posibles compensaciones posturales que nos falsearían el diagnóstico.



PRUEBA DE ALTURA DE LAS EIAS EN SUPINO

Se colocan ambos pulgares e índices sobre las EIAS, observando la altura, profundidad y lateralidad de las mismas respecto al eje medio.

TEST DE MOVIMIENTO RESPIRATORIO DE LOS ILIACOS

Con el paciente en supino, se colocan ambas manos sobre las EIAS siguiendo el comportamiento de los iliacos en la respiración; si comprobamos que uno de ellos no se anterioriza o posterioriza nos confirma la lesión.

También atraves del MRP

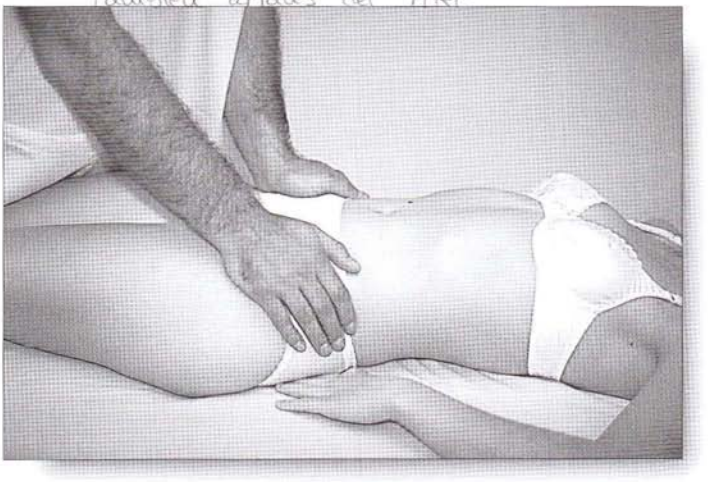

TEST DE COMPRESION

Con el paciente en supino y las manos apoyadas sobre las EIAS comprobamos presionando la resistencia al desplazamiento. La mayor o menor resistencia nos confirma la lesión, ya que previamente sabemos el lado de la lesión a través del test de flexión (EIPS).

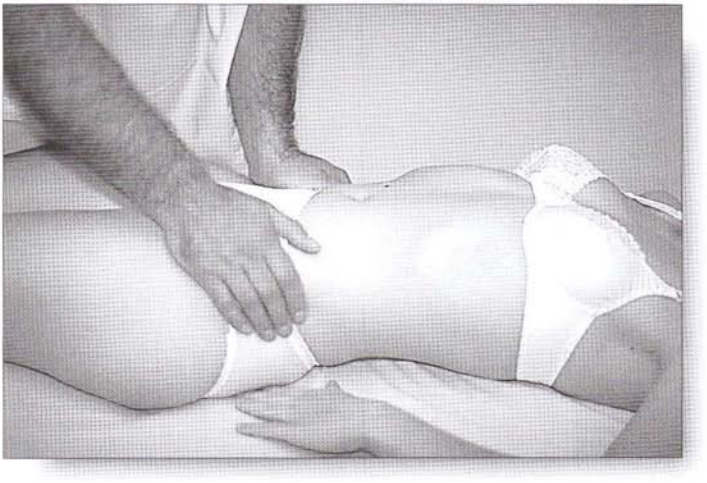

MEDICION DE LAS EIAS AL OMBLIGO O APENDICE XIFOIDES

Con el paciente en decúbito supino, se mide la distancia del ombligo o apéndice xifoides a las EIAS de ambos lados. En el caso de que la dismetría sea mayor de un lado, previo diagnóstico de la prueba de flexión de pie (que nos da el lado de la lesión), la menor distancia nos informa de una inversión y la mayor distancia de una eversión.

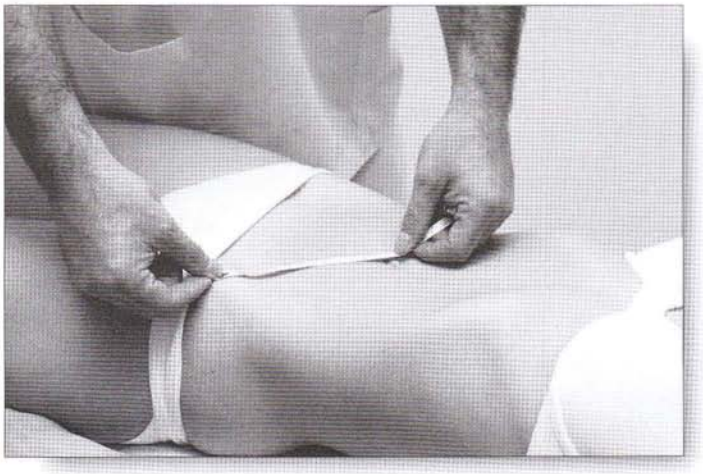

PRUEBA DE ALTURA DE LAS RAMAS PUBICAS

Se palpan en su parte superior e inferior los tubérculos pubianos, comprobando la altura de los mismos. Conociendo previamente el lado de la lesión, se determina si se trata de una subluxación púbica superior o inferior.

PALPACION SUPERIOR

PALPACION INFERIOR

TEST DE MOVIMIENTOS RESPIRATORIOS DE LAS RAMAS PUBICAS

Con el paciente en supino, situamos ambos índices y pulgares sobre la parte superior e inferior de las ramas púbicas, siguiendo el comportamiento en la respiración. Si comprobamos que una de ellas no sube o baja, nos confirma la lesión.

Tambien MRP

PALPACION DE LAS EIPS EN PRONO

Se comprueban las relaciones posicionales entre los dos tubérculos posteriores y la existencia de dolor en alguno de ellos.

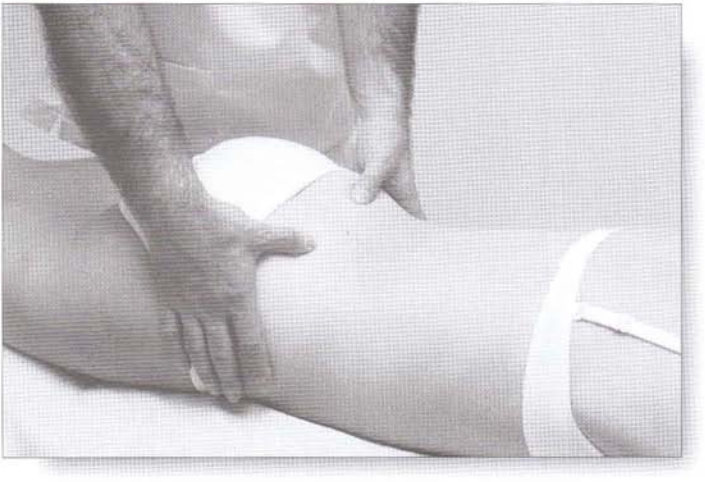

PALPACION DE LOS SURCOS SACROILIACOS

Se comprueba si están llenos o vacíos, unilateral o bilateralmente. Partiendo de la base de que el surco abierto nos informa de un iliaco anterior, y el surco lleno de un posterior; el lado afectado nos lo da el test de flexión de pie.

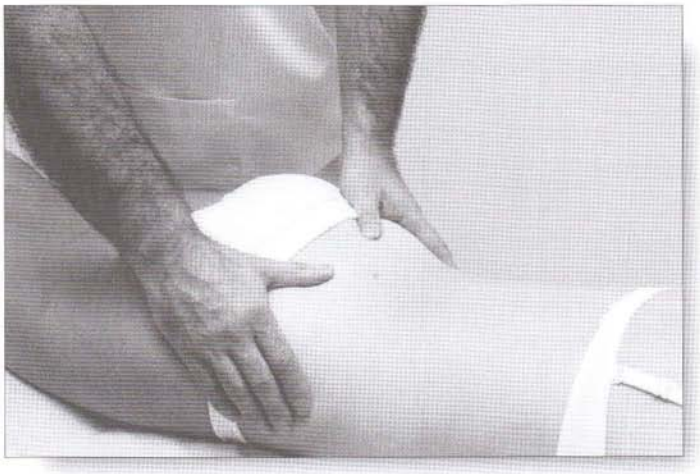

PALPACION DE LOS ANGULOS INFEROLATERALES DEL SACRO

Se comprueba la simetría en la parte inferior y posterior de los A.I.E. que nos informa del arrastre del sacro por la fijación del iliaco. El ángulo más bajo y posterior del lado contrario a la lesión nos informa de la lesión de un iliaco anterior; el más bajo y anterior del lado contrario de un iliaco posterior.

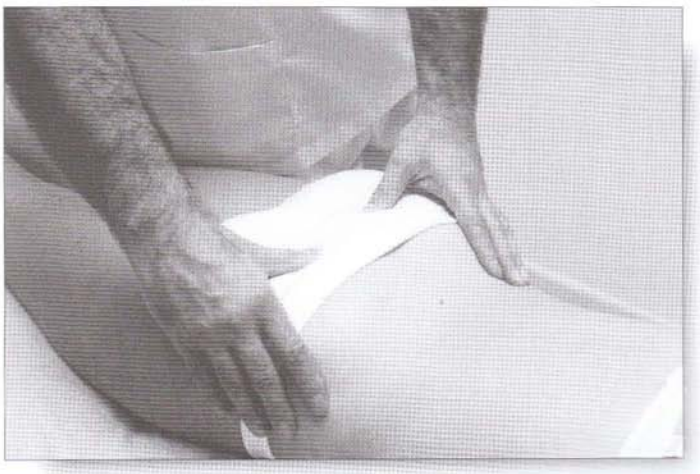

PRUEBA DE ALTURA DE LAS TUBEROSIDADES ISQUIATICAS EN PRONO

Se palpan ambas tuberosidades isquiáticas, observando la altura de las mismas. Si una es superior a la otra, nos informa de un iliaco superior.

PRUEBA DE LA TENSION DE LOS LIGAMENTOS SACROCIATICOS MAYORES

Se trata de una prueba complementaria de la anterior. En caso de existir un iliaco ascendido, el ligamento sacrociático mayor del lado de la lesión estará más relajado que el del otro lado.

TEST DE DOWNING (Pag - 157)

PRUEBA DE ALARGAMIENTO

Paciente en decúbito supino. El terapeuta del lado contrario a comprobar, coge con una mano el tobillo y con la otra debajo de la rodilla realiza un movimiento de aducción hasta la puesta en tensión, ligera flexión de cadera, flexión de rodilla y rotación externa de cadera con componente de tracción. desde el ramillo popliteo apoyando el antebrazo en la cara interna d la pierna.

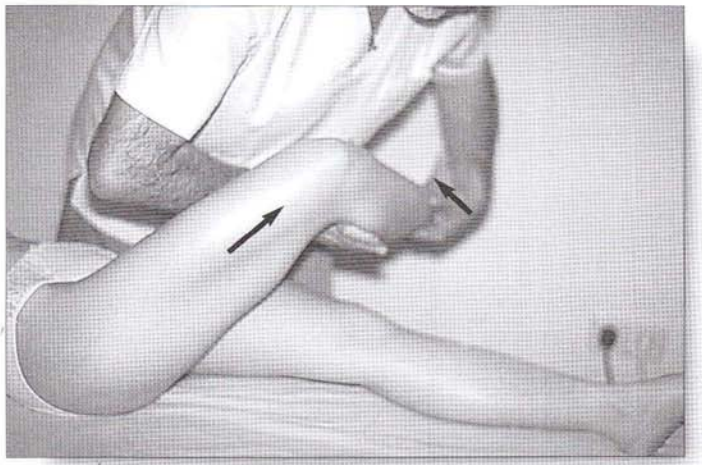

La puesta en posición tensa cápsula y LIIF.
La tracción probara una Rot Aut. del Iliaco alargando el ui

NEUTRALIZAR (Pag - 186 . foto 1)

PRUEBA DE ACORTAMIENTO

Paciente en decúbito supino. El terapeuta del lado a comprobar coge con una mano el tobillo y sitúa la otra en la parte posterosuperior de la rodilla. En esta posición, realiza un movimiento combinado de abducción hasta la puesta en tensión, flexión de rodilla con ligera extensión y rotación interna de cadera con componente de empuje. con el hombro en rodilla ó desde la planta del pie con nuestra Rod.

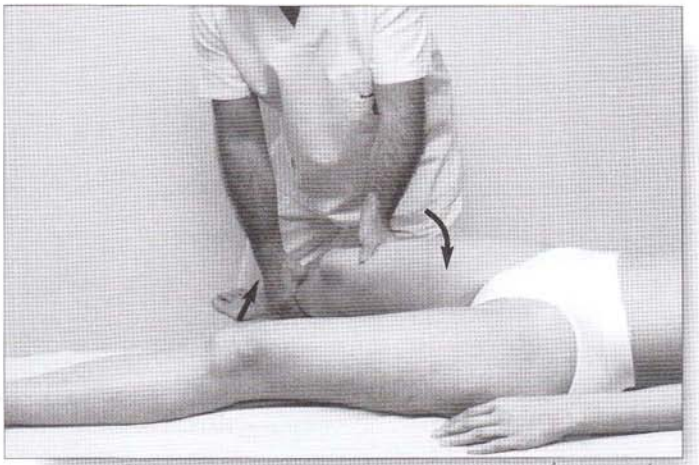

La puesta en posición tensa parte inf. Cápsula y LISF

TECNICA DE RELAJACION POR FLEXION MAXIMA DE CADERA Y RODILLA

Paciente en supino. El terapeuta del mismo lado de la extremidad a tratar, flexiona la pierna de ese lado y con la mano libre, a la altura de la rodilla, inmoviliza la otra pierna que se encuentra extendida.

En esta posición, el terapeuta carga el peso del cuerpo sobre la pierna flexionada para acentuar aún más la flexión de rodilla y cadera, para elastificar los ligamentos.

Esta técnica se realiza antes y después del test de Downing para quitar la tensión de los ligamentos de cadera.

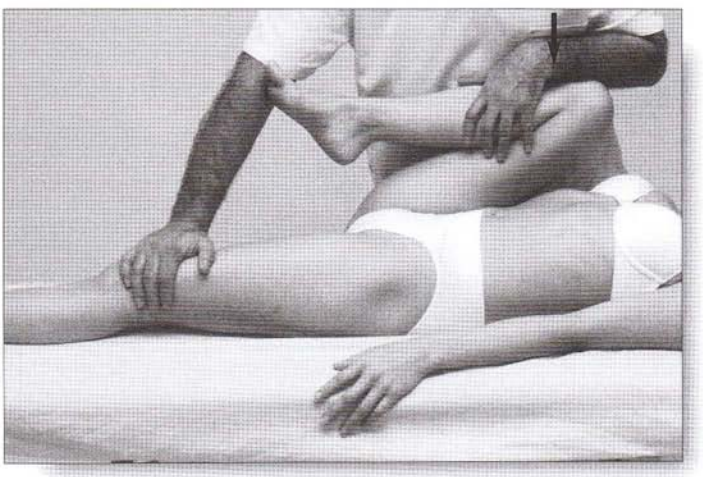

VARIANTE BILATERAL

Se realiza igual que la anterior, sobre las dos piernas.

TECNICAS DE RELAJACION LIGAMENTOSA

Se realizan antes que las técnicas de normalización articular y van dirigidas a los ligamentos superficiales que se pueden palpar: SACROCIATICOS, ILIOLUMBARES y SACROILIACOS. El masaje se realizará con los pulgares describiendo círculos o por presión lenta y progresiva.

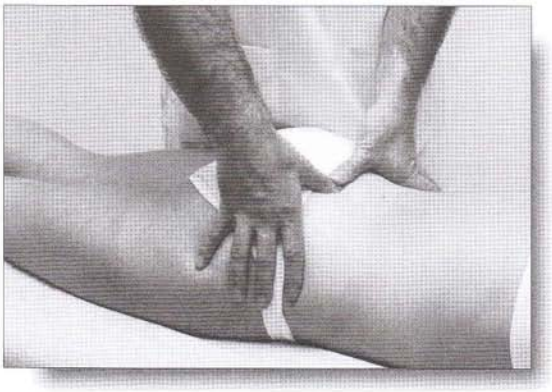

Masaje de los ligamentos sacro-iliacos

TECNICA DE JONES

Paciente en sedestación y el terapeuta a su espalda. Se localiza el ligamento lateralizando el tronco del lado contrario a la lesión. En esta posición, se acorta el origen e inserción de éste, buscando la posición de máximo confort y manteniendo la presión durante 90 segundos.

LIGAMENTOS ILIOLUMBARES

Fase de localización



Fase de inhibición

TECNICAS DE NORMALIZACION

TECNICAS DE NORMALIZACION

Se dividen en dos tipos: las ESTRUCTURADAS (directas, semidirectas o indirectas) y las FUNCIONALES (pasivas o miotensivas).

Las directas, semidirectas o indirectas estructuradas, son aquellas que se realizan sobre la zona afectada con un movimiento rápido de corto recorrido con rebote o suspensión.

Las funcionales miotensivas, son técnicas isométricas por fatigamiento muscular. Las pasivas son técnicas de elastificación lenta y progresiva, con o sin respiración.

Las primeras están indicadas en las lesiones iliacas de primer grado. Las segundas están más indicadas en las lesiones iliacas de segundo grado, pudiéndose realizar en los dos tipos de lesión sin límite de edad.

ILIACO ANTERIOR

TECNICAS MIOTENSIVAS

ILIACO ANTERIOR EN SUPINO

Ejemplo a derecha

El paciente realiza una flexión y abducción de cadera colocando la zona poplítea de la rodilla sobre el cuerpo del terapeuta. En esta posición el terapeuta coloca una mano sobre la EIAS del mismo lado y la otra en la tuberosidad isquiática, realizando un movimiento de posteriorización del iliaco previa resistencia muscular en la fase pasiva de la espiración, aprovechando el peso del cuerpo.

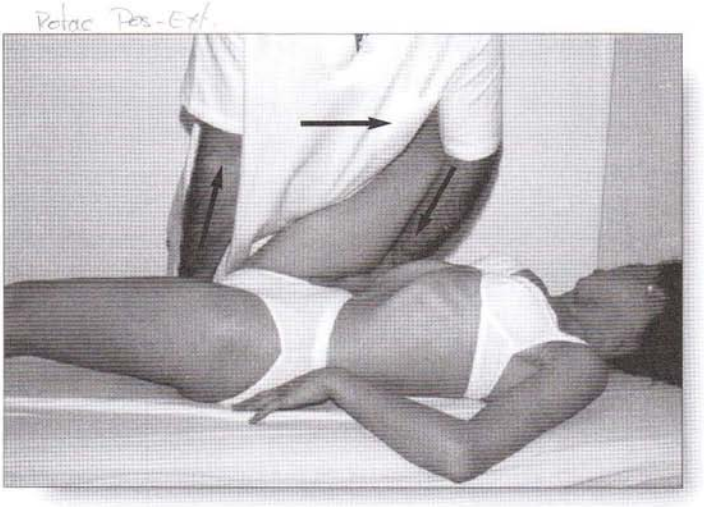

VARIANTE EN DECUBITO LATERAL

Ejemplo a derecha

Paciente en decúbito lateral con la cadera y rodilla derechas flexionadas. El terapeuta al lado de la camilla coloca el pie del paciente en su cadera derecha, manteniendo la pierna a nivel de la rodilla con su mano derecha; la otra mano se sitúa en

la EIPS del mismo lado. En esta posición el terapeuta pide al paciente que realice una abducción y aducción contra resistencia dos o tres veces.

Tras la aducción, el terapeuta pide al paciente que realice una extensión contra resistencia varias veces, ganando grados de movilidad en flexión, ayudando a la posteriorización del iliaco.

FASE DE ABDUCCION-ADUCCION

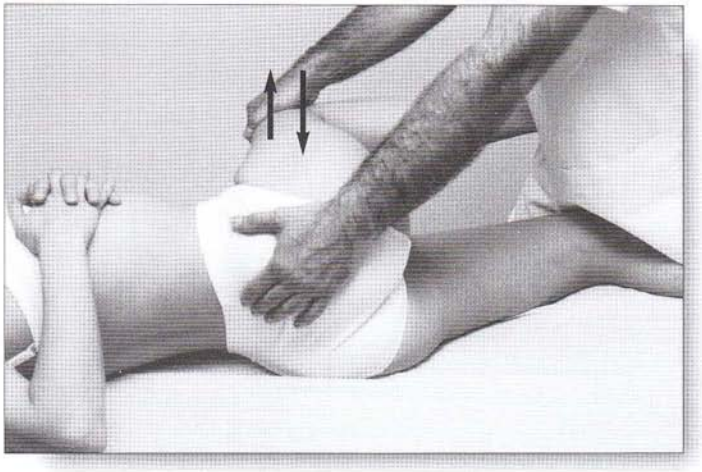

FASE DE POSTERIORIZACION DEL ILIACO

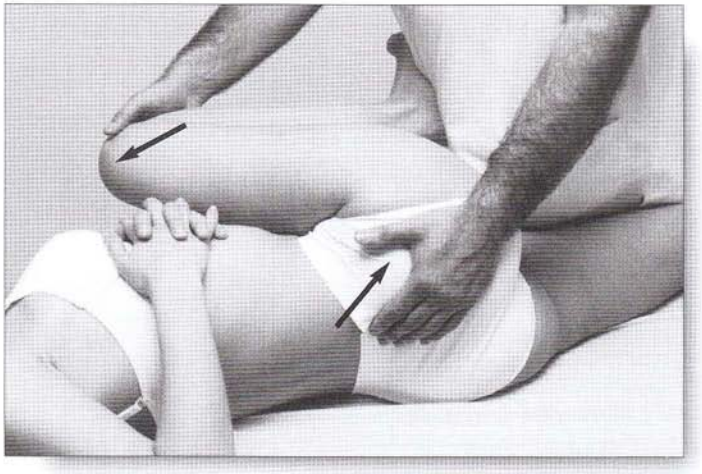

VARIANTE EN PRONO

Técnica pasiva, ejemplo a derecha

Paciente en decúbito prono con la extremidad inferior derecha flexionada. El terapeuta al lado de la camilla sujeta con la mano derecha la rodilla del paciente, apoyando la bóveda plantar sobre la rodilla del terapeuta, mientras con la otra mano estabiliza el sacro. En esta posición el terapeuta realiza una flexión máxima de cadera tirando de la rodilla hacia arriba en la fase de espiración, aprovechando la presión ejercida por la flexión de la rodilla del terapeuta.

TECNICAS ESTRUCTURADAS

ILIACO ANTERIOR EN SUPINO

Técnica directa, ejemplo a izquierda

Paciente en supinación con las manos en la nuca y pierna cruzada para abrir la sacroiliaca. El terapeuta al lado opuesto de la lesión, rota el tronco del paciente hacia sí mismo para aumentar la tensión, colocando una mano en la zona dorsal y la mano contraria en la EIAS. En esta posición efectúa una tracción sobre la EIAS en sentido descendente, previa puesta en tensión y en la fase respiratoria de la espiración.

Nota: *En esta técnica se efectúa una lateralización contraria del tronco para centrar el eje de la columna.*

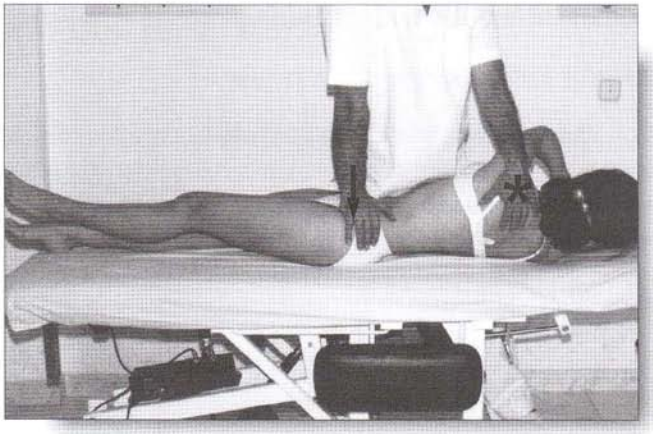

VARIANTE EN DECUBITO LATERAL

Técnica semidirecta, ejemplo a izquierda

Paciente en decúbito lateral con la pierna izquierda flexionada y la tibia apoyada en el cuerpo del terapeuta. El terapeuta al lado de la camilla, frente al paciente, realiza una rotación del tronco tirando del brazo derecho. En esta posición coloca una mano en el hombro izquierdo para inmovilizarlo y la otra en la tuberosidad isquiática, realizando la tracción sobre ésta, hacia el hombro contrario, en la fase de espiración.

En pacientes poco móviles se puede aplicar la palanca de la pierna aumentando la flexión de cadera en el momento de la tracción con el peso del cuerpo del terapeuta.

VARIANTE EN PRONO AL BORDE DE LA CAMILLA

Técnica indirecta, ejemplo a izquierda

Paciente tumbado con las piernas flexionadas colgando al borde de la camilla. El terapeuta a la espalda de éste, coge la pierna derecha del paciente fírmemente por el tobillo y coloca su rodilla derecha flexionada sobre el hueco poplíteo de la rodilla del paciente. En esta posición, tirando hacia arriba del tobillo se efectúa una flexión máxima de rodilla bloqueándola y, en la fase de espiración o relajación, se deja caer el peso del cuerpo previa puesta en tensión.

Una mano EIPS
EIAS casi contacta la camilla

ILIACO POSTERIOR

TECNICAS MIOTENSIVAS

ILIACO POSTERIOR EN DECUBITO LATERAL

El terapeuta, a la espalda del paciente, coge la pierna del lado de la lesión y la deja descansar sobre su antebrazo, colocando la mano por encima de la rodilla y con la otra mano colocada en la EIPS, realiza una presión contrariada hasta la puesta en tensión, ganando grados de movilidad en extensión, previa resistencia muscular en la fase de espiración.

Esta técnica puede efectuarse con tracción, previa puesta en tensión.

VARIANTE EN PRONO

Variación con cadera del paciente en borde camilla y otra pierna descolgada (ideal. Proceso)

Paciente en decúbito prono. El terapeuta al lado contrario de la lesión coge la pierna del paciente con una mano a la altura de la rodilla, colocándola en extensión y ligera aducción, mientras con la eminencia tenar de la mano libre sobre la EIPS del iliaco a normalizar realiza una extensión, previa resistencia muscular en la fase de espiración.

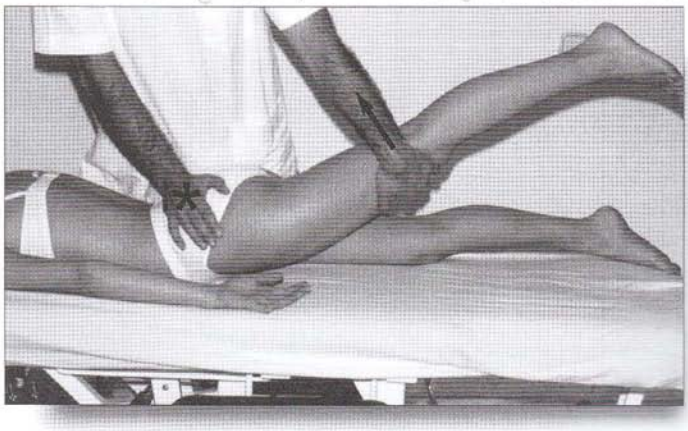

TECNICAS ESTRUCTURADAS

ILIACO POSTERIOR EN PRONO

Técnica directa, ejemplo a derecha

Paciente en decúbito prono con la pierna izquierda en aducción cruzada para permitir la apertura de la sacroiliaca. El terapeuta inmoviliza la pierna en aducción con la suya encima de la camilla y coloca el pisiforme de la mano derecha en la EIPS del iliaco a normalizar, realizando la tracción en sentido descendente en la fase de espiración o relajación.

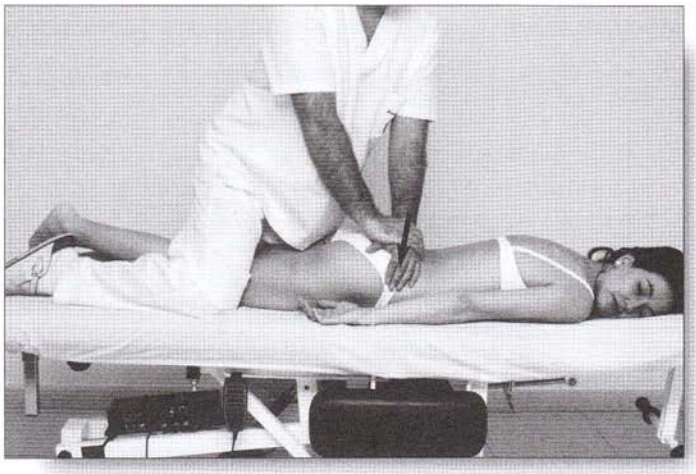

VARIANTE EN PRONO UTILIZANDO LA PALANCA DE LA PIERNA

Técnica semidirecta, ejemplo a izquierda

El terapeuta al lado contrario de la lesión, coge la pierna por encima de la rodilla, flexionándola, realizando una extensión y aducción de cadera para abrir la sacroiliaca, mientras con el pisiforme de la otra mano colocado en la EIPS, realiza la tracción previa puesta en tensión en sentido descentente en la fase de espiración o relajación.

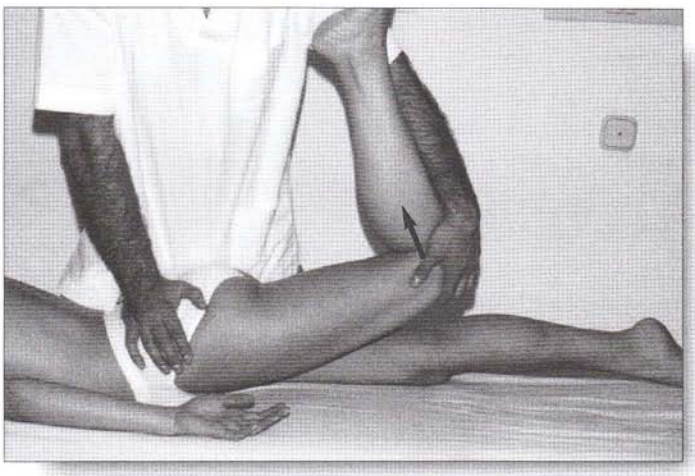

VARIANTE EN DECUBITO LATERAL

Técnica semidirecta, ejemplo a izquierda

El terapeuta al lado de la camilla, frente al paciente, coloca la pierna izquierda en flexión de cadera, rodilla y aducción para abrir la sacroiliaca, atrapando la rodilla entre sus piernas y tirando del brazo derecho del paciente coloca el tronco en rotación. En esta posición el terapeuta coloca la mano izquierda en el hombro izquierdo del paciente, inmovilizando el tronco y con el pisiforme de la mano derecha sobre la EIPS del iliaco a normalizar, realiza la tracción hacia delante, previa puesta en tensión, en la fase de espiración.

En las personas poco móviles podemos utilizar la palanca de la pierna flexionada llevándola a extensión en el momento de la tracción, con el cuerpo o con las piernas.

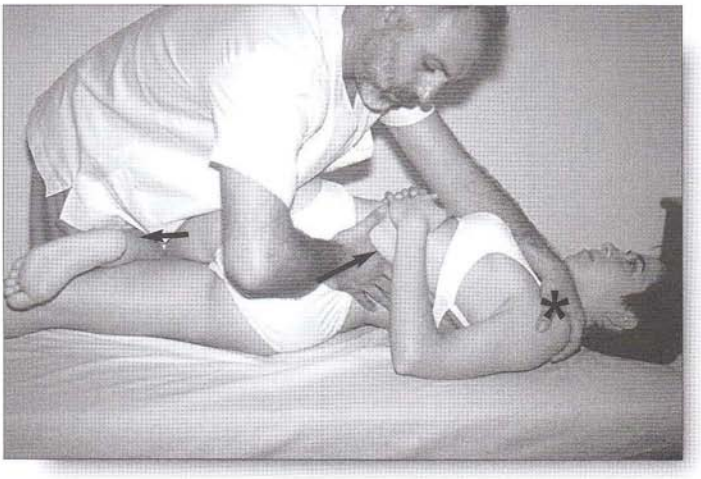

ILIACO POSTERIOR BILATERAL

Técnica directa

Paciente en decúbito prono con las piernas cruzadas. El terapeuta encima de la camilla, coloca ambas eminencias tenares sobre las EIPS del paciente y le pide que realice una respiración lenta y profunda, efectuando una tracción descendente en la primera fase de la inspiración.

Esta técnica se puede realizar de forma funcional, para personas que tengan procesos degenerativos o no sepan relajarse bien, efectuando presiones rítmicas en la fase de inspiración y manteniendo en la espiración.

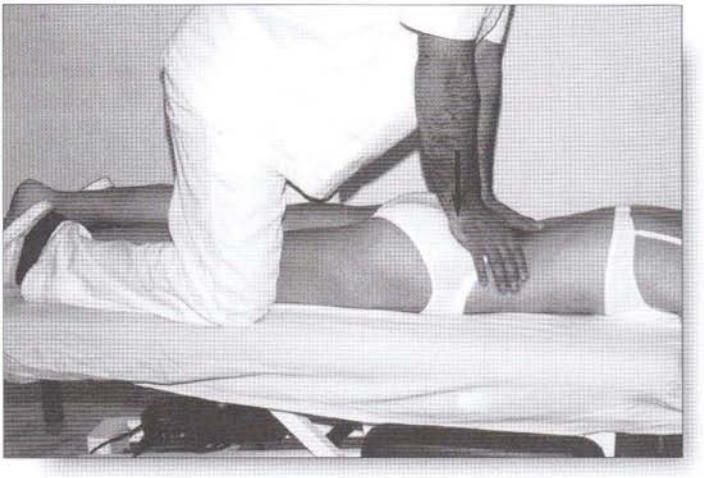

LESIONES DE RAMA PUBICA

La lesión pubiana está asociada a un espasmo más o menos doloroso de la aducción de cadera, pudiendo confundir su sintomatología con una cistalgia.

Las lesiones pubianas suelen ir acompañadas de una lesión iliaca en rotación del mismo lado. En cambio las lesiones iliacas en rotación se relajan en la sínfisis pubiana, sin que exista forzosamente una lesión.

TECNICAS MIOTENSIVAS

RAMA PUBICA ASCENDIDA

Paciente en decúbito supino con el sacro en el borde de la camilla y la pierna del lado afectado colgando. El terapeuta al lado, fija con una mano la EIAS del lado contrario para estabilizar la pelvis y con la otra mano colocada por encima de la rodilla, resiste el movimiento de flexión realizado por el paciente, para ir ganando grados en extensión, en la fase de espiración.

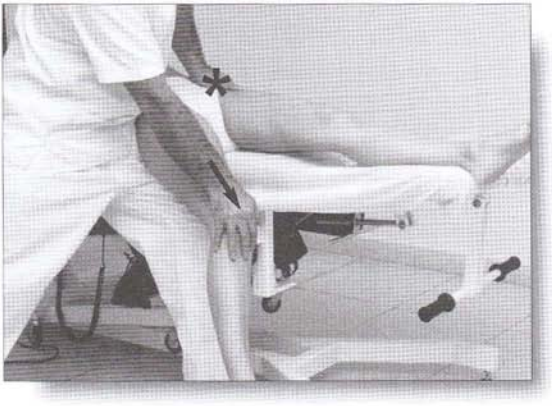

RAMA PUBICA DESCENDIDA

Paciente en decúbito supino con la pierna en flexión máxima de cadera y rodilla. El terapeuta al lado contrario de la lesión, coloca una mano en la tuberosidad isquiática y la otra en la EIAS, apoyando la axila sobre la pierna, efectuando una presión contrariada previa resistencia muscular en la fase de espiración, posteriorizando el iliaco.

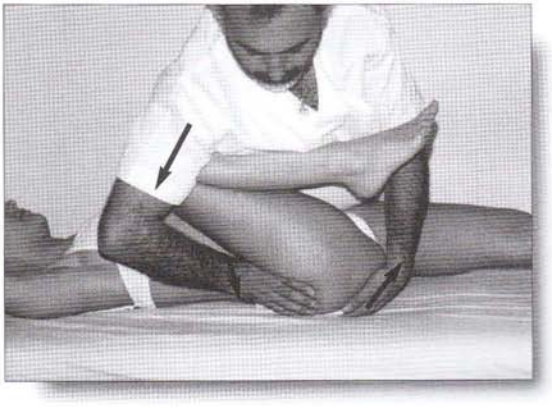

TECNICA DE DESCOAPTACION PARA UNA RAMA PUBICA SUPERIOR DE UN LADO, INFERIOR DE OTRO, ANTERIOR O POSTERIOR

Esta técnica se realiza en decúbito supino con las piernas flexionadas resistiendo 3 veces el movimiento de abducción y otras 3 veces el movimiento de aducción. La normalización se produce por la presión de fuerzas a que se ve sometida la sínfisis púbica a la resistencia muscular activa del paciente, que tiende a concentrarse en dicha articulación.

Esta técnica puede emplearse sola o combinada con una reducción pubiana específica.

TENSION RESISTIDA A LOS ABDUCTORES

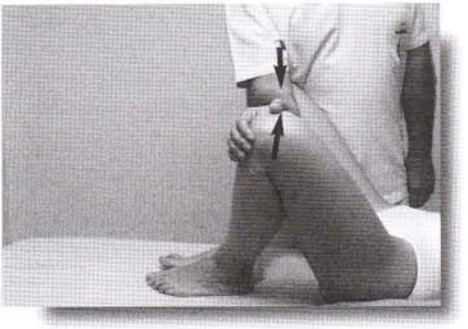

TENSION RESISTIDA A LOS ADUCTORES

LESIONES ILIACAS EN LATERALIDAD

Estas lesiones pueden añadirse a una lesión de rotación ilíaca. Suelen producirse en casos de facetas articulares atípicas.

TECNICAS MIOTENSIVAS

EVERSION ILIACA

Paciente en decúbito supino con la pierna en flexión de cadera y rodilla. El terapeuta del lado de la lesión, atrapa con la mano la rodilla y con el antebrazo la pierna y el muslo del paciente, mientras con la mano libre atrapa la EIPS del mismo lado. En esta posición realiza una abducción contra resistencia, traccionando de la EIPS en la fase de espiración, aprovechando el peso del cuerpo y aumentando la aducción.

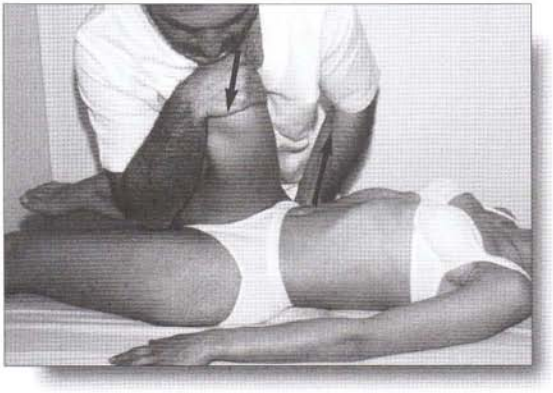

INVERSION ILIACA

Paciente en decúbito supino. El terapeuta al lado de la camilla, fija con una mano la EIAS del lado contrario de la lesión y con la otra mano coge el tobillo del paciente impidiendo que el pie apoye en la camilla, presionando con el antebrazo en la cara interna, favoreciendo la abducción. La normalización se realiza ganando grados de movilidad en abducción, previa resistencia muscular en la fase de espiración.

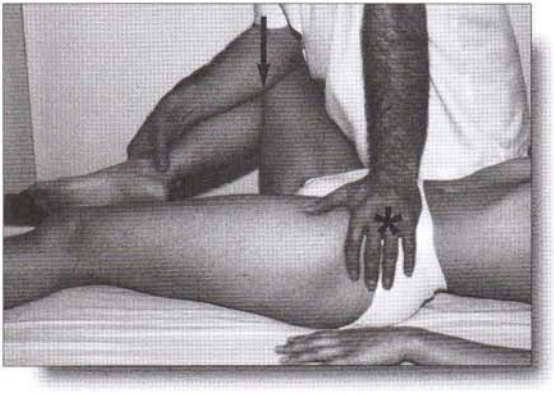

SUBLUXACION ILIACA EN SUPERIORIDAD

TÉCNICA INDIRECTA

Paciente en decúbito prono. El terapeuta situado en la parte inferior de la camilla, coge el tobillo del paciente del lado de la lesión, realizando una abducción de 15° grados aproximadamente. En esta posición el terapeuta realiza una tracción suave y progresiva hasta la puesta en tensión, comprobando que el glúteo se encuentre relajado, efectuando la tracción en estiramiento al final de la espiración; si está asociado a otras lesiones iliacas, esta normalización tiene preferencia.

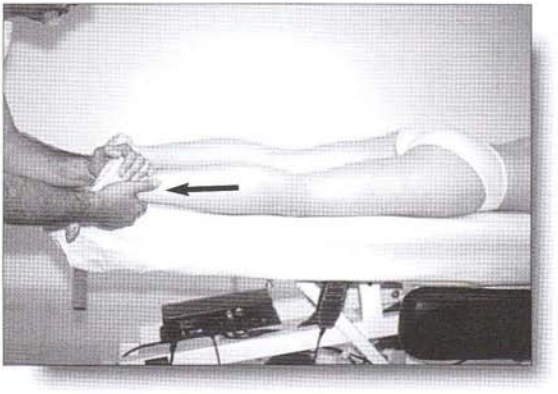

VARIANTE EN SUPINO Técnica directa

Paciente en decúbito supino con las manos en la nuca y la pierna en lesión cruzada para abrir la sacroiliaca. El terapeuta al lado de la camilla, rota el tronco colocando una mano y el antebrazo sobre el costado, inmovilizando el tronco, mientras con la otra mano, colocada en la parte superior del coxal, realiza la tracción descendente en la fase de espiración.

VARIANTE EN BIPEDESTACION

Paciente de pie con la pierna del lado de la lesión cruzada. El terepeuta al lado, sitúa ambas manos por encima del coxal y le pide que flexione la cadera sujetando el iliaco en la fase de extensión. Esta técnica se puede repetir varias veces.



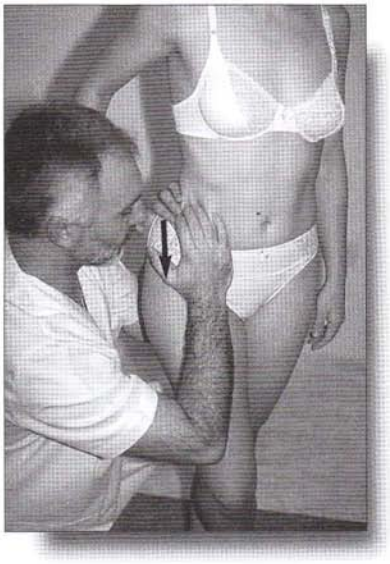

LESION EN PSEUDO-ROTACION DE LA PELVIS

Suele confundirse con una lesión ilíaca o sacra. La realización del test de Downing y las pruebas de simetrías pélvicas que difieren de las de extremidades inferiores, nos llevan a pensar en la lesión lumbar que corresponde al eje vertebral de la columna lumbar.

NORMALIZACION DE UNA PSEUDO-ROTACION DE LA PELVIS

Técnica indirecta

Paciente en decúbito supino con las manos en la nuca. El terapeuta al lado de la camilla, coloca el cuerpo en rotación contraria a la de los cuerpos vertebrales, cogiendo con una mano y el antebrazo la zona costal y hombro, mientras con la otra mano sobre la EIAS del iliaco del lado contrario, inmoviliza la pelvis para realizar la tracción, aumentando la rotación en sentido de corrección en la fase de espiración.

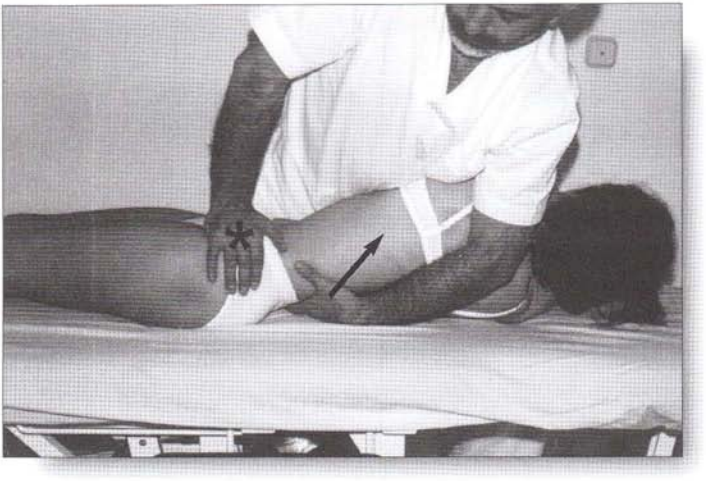

Nota: *La rotación de los cuerpos vertebrales la marca el psoas; sabiendo cual es el músculo contraído, los cuerpos vertebrales estarán rotados en dirección contraria al psoas acortado.*

MOVILIZACION PASIVA DEL ILIACO EN FLEXO-EXTENSION

Paciente en decúbito lateral con la pierna en flexión de rodilla y cadera. El terapeuta frente al paciente, fija la rodilla de éste con su abdomen, colocando una mano en la tuberosidad isquiática y la otra en la EIAS. En esta posición, realiza un movimiento de posteriorización y anteriorización del iliaco, aprovechando la presión del cuerpo sobre la rodilla.

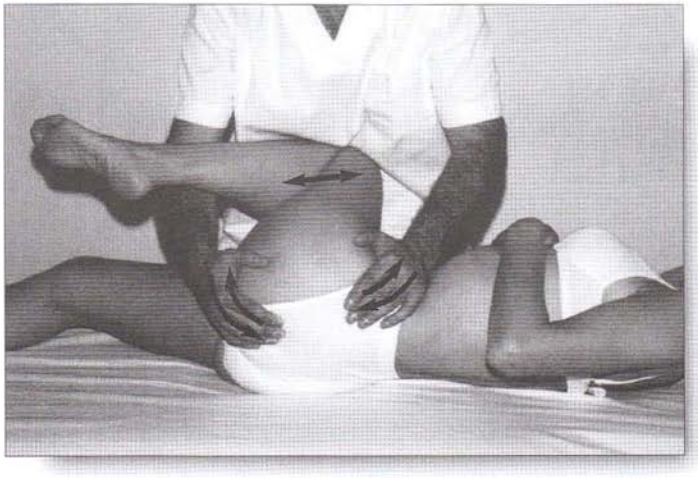

Nota:

- Todas las técnicas anteriormente descritas se pueden hacer funcionales (Sutherland), primero en el sentido de la lesión y luego en el de corrección, utilizando la respiración.
- Estas técnicas están indicadas en procesos degenerativos y niños.
- Las técnicas miotensivas, se efectúan por elongación progresiva, sintiendo el tope articular a través del iliaco, sin rebasar la resistencia de la articulación.

SACRO

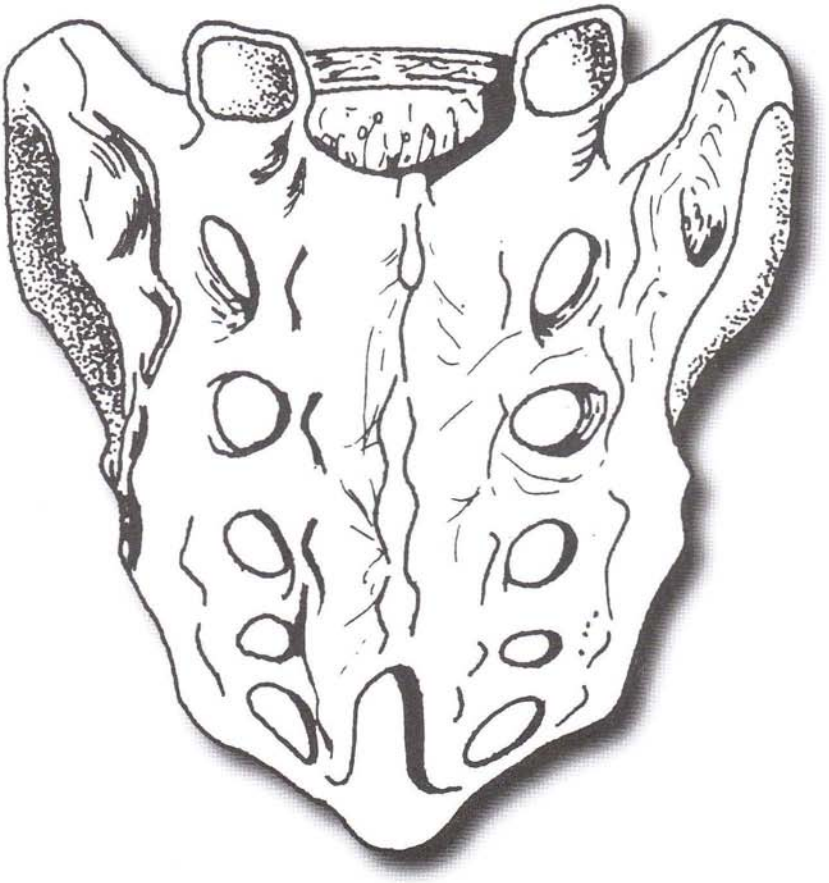

1

RECUERDO ANATOMOFISIOLOGICO DEL SACRO

EL SACRO

Hueso impar y mediano compuesto de cinco vértebras modificadas que se juntan a la edad de 25 años.

En las dos primeras vértebras sacras se inserta la **DURAMADRE** espinal, que se unen a la edad de 7 u 8 años como los componentes del occipital. La duramadre espinal es la responsable de la relación craneo-sacra, por la tensión recíproca entre los dos extremos de dicha membrana.

El sacro está mantenido entre las crestas ilíacas por potentes ligamentos articulares, que son los primeros que sufren las alteraciones mecánicas por descompensación muscular, tanto a la contracción como al estiramiento, produciendo lesiones en sus distintos ejes, afectando a la biomecánica articular de la pelvis.

Por su situación anatómica y ser el asiento de la columna vertebral, es la zona articular que va a sufrir antes las alteraciones de la estática. Sus restricciones mecánicas producen afecciones neurológicas y vasculares por atrapamiento, disfunciones orgánicas y viscerales (alteraciones ginecológicas, estreñimiento, etc.).

ANATOMIA FUNCIONAL

Entre los pequeños músculos glúteos, el piramidal es el más importante, lo llaman generalmente la llave maestra en el reparto de los nervios y de los vasos sanguíneos de las nalgas. Llena la escotadura mayor ciática, las ramas del plexo sacro y también los vasos sanguíneos iliacos internos que se van a la nalga y a los órganos genitales que siguen el mismo camino.

La contracción por lesión del músculo piramidal, hace que aumente notablemente su volumen y comprima los elementos varios que van con él por la escotadura mayor ciática. La mayor parte de los elementos vasculo-nerviosos se encuentran en la parte inferior del músculo: los nervios y vasos sanguíneos inferiores de las nalgas, los de los órganos genitales, los nervios ciáticos, el nervio musculocutáneo de la pierna y los nervios de los rotadores cortos.

Aunque se clasifique, por lo general, el piramidal entre los músculos rotadores de la cadera, contribuye también a los movimientos de abducción y de extensión del miembro inferior. Su inervación se hace con las ramas anteriores del primer y segundo nervios del sacro.

Numerosos músculos intervienen en la fisiología de la cadera, pero algunos están más especializados en este tipo de movimientos.

A continuación, sólo se mencionan los músculos inervados por los nervios que van juntos con el piramidal en su recorrido.

Los rotadores externos son más fuertes que los rotadores internos; entre los primeros se pueden citar: el glúteo mayor, los obturadores, los géminos, el cuadrado crural y el piramidal. Tanto el glúteo menor como el tensor de la fascia, son clásicamente rotadores internos.

Los flexores inervados por los nervios implicados en el síndrome del piramidal son el tensor de la fascia lata y el músculo glúteo menor.

La aducción se hace merced a varios músculos pero sólo la parte ciática del tercer aductor, el glúteo mayor y el cuadrado crural, son inervados por los nervios que pasan por la escotadura ciática mayor.

Es evidente que cualquier interferencia en la transmisión nerviosa proporcionada a estos músculos perjudicaría sus funciones.

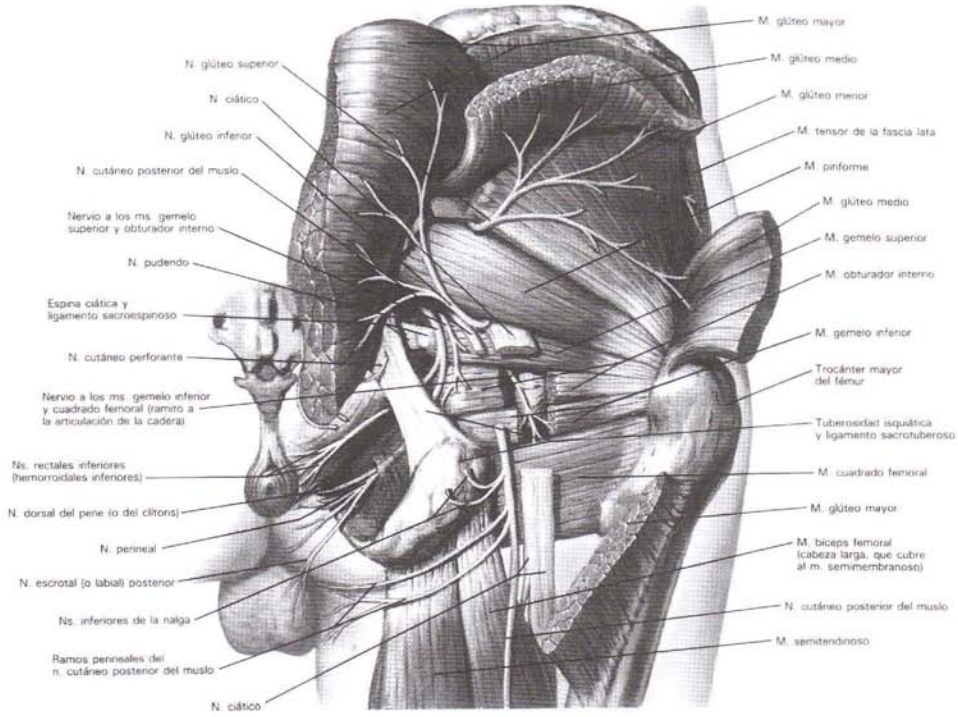

SINDROME DEL PIRAMIDAL

En lo anteriormente expuesto vemos que el piramidal es uno de los músculos que más influye en la patología sacra por su posición anatómica, por lo que profundizaremos en su sintomatología y diagnóstico.

NOTIFICACION ANATOMICA

El músculo piramidal de la pelvis tiene una forma triangular; se extiende desde el sacro hasta el trocánter mayor, intrapelviano al principio y extrapelviano en el final.

- **Origen:** Porción interna del sacro, ligamento sacrociático.
- **Inserción:** Porción superior del trocánter mayor del fémur.
- **Acción:** Es esencialmente rotador externo y su acción es aneja al abductor del muslo.
- **Inervación:** Está inervado por el nervio piramidal que viene del plexo sacro, lado posterior, a la altura de S2.

El síndrome del piramidal es más frecuente de lo que podríamos pensar. La diversidad de los síntomas aparentes dirige al practicante hacia numerosas direcciones sin que pueda relacionar todos los indicios con el mismo síndrome. Al considerar la distribución tanto vascular como nerviosa, que va unida con el piramidal en la escotadura mayor ciática, comprendemos fácilmente cómo la contracción de este músculo solo, puede tener efectos tan variados.

Según **Edwars,** una neuritis del nervio ciático debida a la compresión de un piramidal lesionado o irritado, oponiéndose a la clásica descripción anatómica del trayecto del nervio ciático que sale de la zona pelviana, abajo y debajo del piramidal, numerosas disecciones anatómicas sacaron a la luz nervios ciáticos, muchas veces bífidos (23%), algunas veces trífidos (12%), y pocas veces una estructura del nervio "cabelludo" perforando el piramidal en numerosos sitios.

Por esta estructura bífida o trífida, el nervio ciático perfora el piramidal en uno, dos o tres sectores. Por lo que se deduce que una contracción parcial o total de este músculo traerá **"ciatalgias"** que pueden afectar varias zonas y provocar dolores muy localizados en el trayecto del nervio ciático.

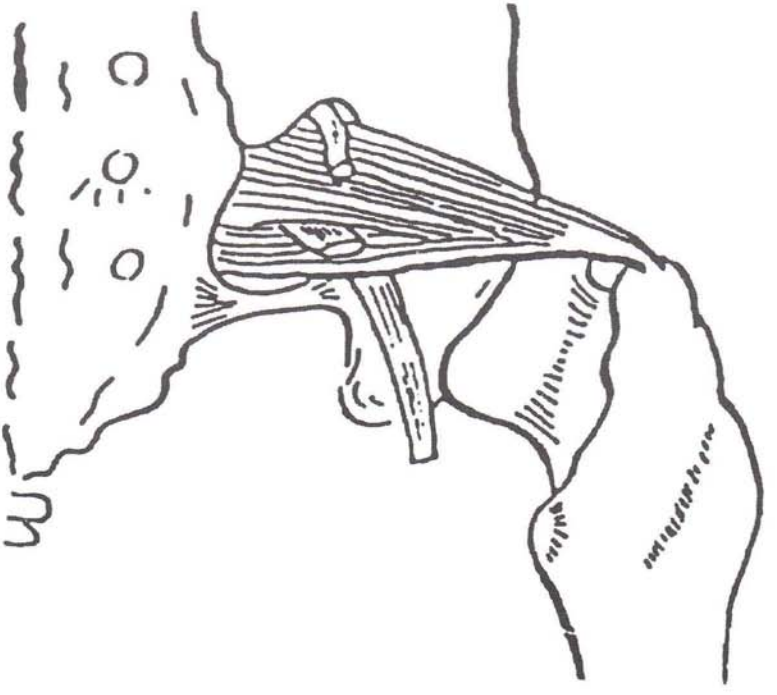

SINTOMAS Y DIAGNOSTICO

El síndrome del piramidal se caracteriza por la diversidad de síntomas que presenta a nivel local por el atrapamiento vasculonervioso en la escotadura mayor ciática y a distancia por la membrana de tensión recíproca (duramadre espinal).

Una de las molestias características es un dolor vivo persistente en la parte baja del dorso y que va desde el sacro hasta la articulación de la cadera, debajo de la nalga y en la parte posterior del muslo hasta el hueco poplíteo. En los casos más graves, el paciente no puede ni sentarse ni acostarse normalmente y los cambios de postura no le alivian. Cualquier movimiento de rotación o de flexión de cadera provoca un dolor intenso.

La nalga, en el lado lesionado, duele mucho por lo general. A la palpación, presionando por encima del piramidal, se manifiesta un dolor intenso, lo mismo que en el trocánter.

Las pseudociáticas son otra señal corriente de este síndrome, dolores limitados a la parte posterior del miembro inferior, zona de la nalga, dolor que empieza en lo alto de la nalga y baja al nivel del pliegue glúteo y se detiene en la región posterior del muslo (parestesia posterior del muslo), dolor que nace bajo el pliegue glúteo hasta el hueco poplíteo.

Pueden existir otras formas de ciatalgia, que dependen de las partes del nervio ciático comprimido e irritado. Los pinzamientos, otra señal del síndrome del piramidal por la rotación persistente del muslo, que implica el acortamiento de la pierna y aparecen compensaciones en la musculatura lumbar por sobrecarga de ese lado, afectando a la columna lumbar.

Para determinar los efectos sobre el sacro de una contractura del piramidal, se examina al paciente en decúbito prono. En caso de una afección del lado derecho, a menudo se hallará el sacro en su eje izquierdo, alrededor de este eje el sacro girará en torsión izquierda con una hemibase derecha hacia delante, y el A.I.E., movido de manera caudal y posterior; a nivel de los surcos sacroiliacos, derecho abierto e izquierdo poco profundo o cerrado.

Esta torsión sobre el eje oblicuo tiene por consecuencia favorecer una escoliosis funcional con consecuencias mecánicas hasta la región del atlas y del occipucio, con efecto sobre las tensiones craneanas (hoz del cerebro) produciendo, a través de la compensación muscular suboccipital, procesos isquémicos en la base del cráneo con síntomas de cefaleas, alteración de órganos de los sentidos y pares craneales.

La implicación del nervio pudendo interno y los vasos sanguíneos de los órganos genitales es otro de los problemas producidos por el síndrome del piramidal. En el hombre como en la mujer, este nervio con sus ramas proporciona a la piel del perineo gran parte de la inervación sensitiva, también la inervación somática motriz de los órganos genitales y de los músculos del perineo. Las zonas irrigadas por los vasos genitales son las mismas esquemáticamente.

El nervio pudendo interno después de atravesar la parte inferior de la escotadura ciática mayor, bajo el piramidal, vuelve a penetrar en la región pelviana por la escotadura ciática menor, y luego, se divide en tres ramas.

- **NERVIO HEMORROIDAL INFERIOR**
- **NERVIO DEL PERINEO** para los labios mayores, el escroto, una parte del músculo elevador del ano, los músculos transversos y profundos del perineo, el bulbo cavernoso y los isquiocavernosos.
- **EL NERVIO DORSAL** del pene y del clítoris inerva el prepucio y las glándulas del clítoris o del pene y también, el músculo crural.

Resulta evidente que la compresión de estos elementos vasculares y nerviosos pueden traer graves problemas de funcionamiento de los órganos genitales. Los movimientos de abducción alteran la irrigación de la esfera genital, causando dolores durante las relaciones sexuales en la mujer; puede ser también una causa de impotencia en el hombre.

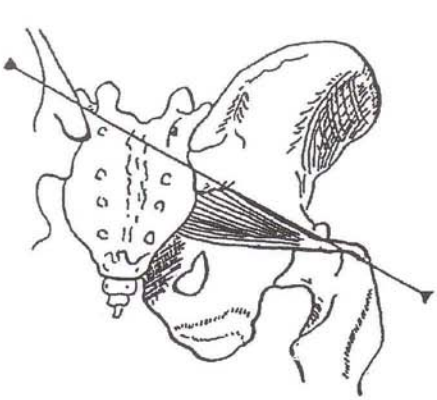

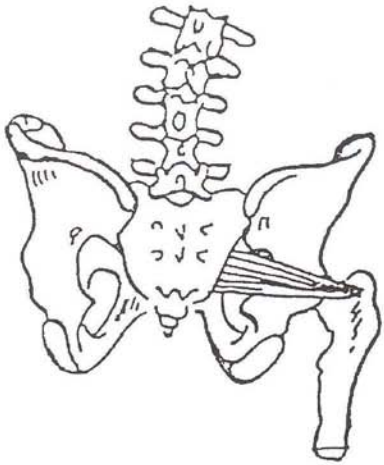

MECANISMO DE DOLOR

1.- VASCULAR

Los músculos del esqueleto son capaces de alternar contracciones y relajaciones mientras está irrigado normalmente. En el caso del piramidal se trataría de una acumulación de residuos musculares anormalmente drenados, perturbando la irrigación normal del músculo, causando una contractura y dolores por falta de irrigación.

2.- NERVIOSO

La fibra nerviosa comprimida altera su función por causa de una mala circulación sanguínea o irrigación local. La mayor parte de los nervios tienen doble acción sensitiva y motriz. Los trastornos observados serán pues, múltiples: neuritis, parestesias; a menudo se observan trastornos de la sensación cutánea parecidos a hormigueos o quemazones.

Se pueden notar también algunos casos de degeneración muscular.

MECANISMO DE LA LESION

Una contracción continua puede ser la causa frecuente de la aparición de este fenómeno, por adaptaciones pélvicas o problemas neurológicos.

- Rotación externa prolongada, pie sobre el acelerador, piernas cruzadas durante mucho tiempo.
- El esfuerzo violento de rotación del tronco con el pie firme en el suelo, rotación externa y violenta de los muslos con las rodillas dobladas, alteraciones del apoyo podal o en la rodilla compensadas por los rotadores de cadera.
- Traumatismo directo sobre el piramidal causado por un contacto o por caída, trauma en la cadera o lesión de rotación, traumatismo operatorio bajo anestesia.
- Enfermedades infecciosas, enfermedades de degeneración articular, afecciones óseas.
- Alteraciones reflejas a nivel de S1
- Lesiones esfenobasilares de compensación descendente que solicitan la zona de inserción sacra a través de la cubierta dural.

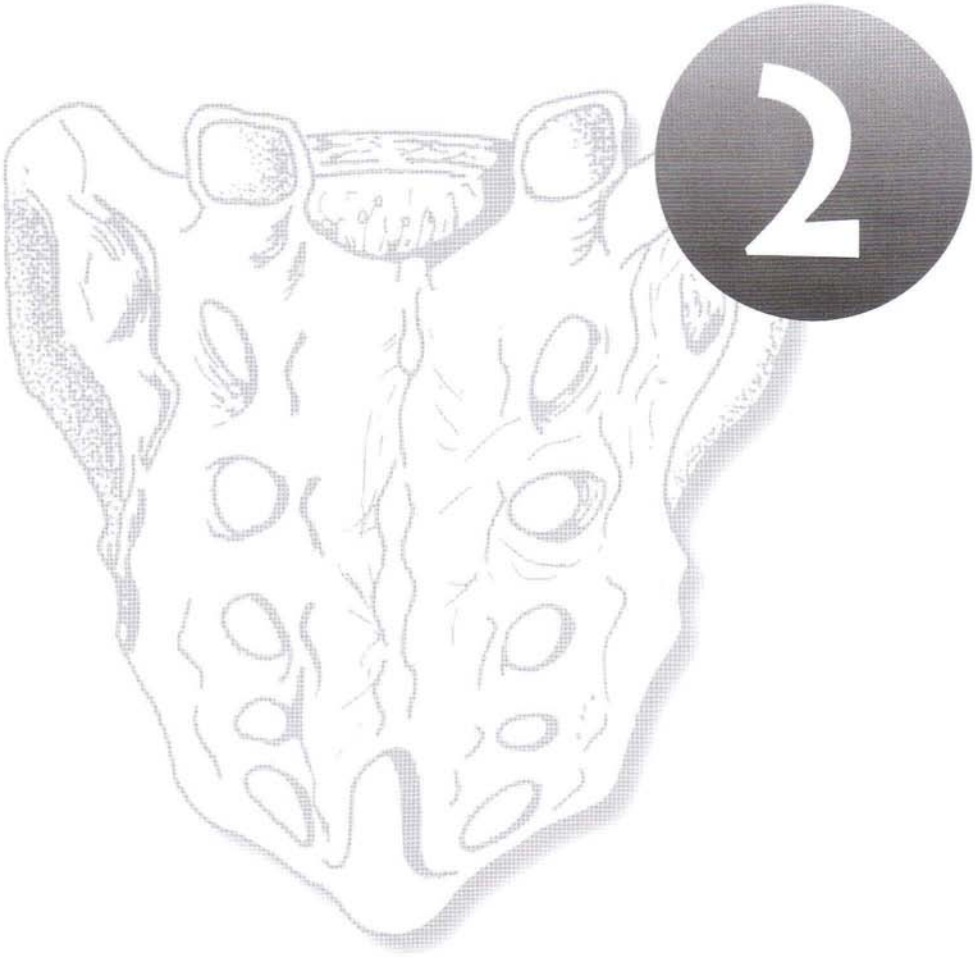

2

RELACIONES CRANEO-SACRAS

LAS RELACIONES CRANEO-SACRAS

Esta introducción a las alteraciones a distancia a través de las membranas de tensión recíproca (duramadre espinal), mediante la compensación de la cintura pélvica con implicación de las lesiones sacroiliacas y afectación del cráneo por la tensión de dichas membranas, nos ayuda a comprender mejor las relaciones mecánicas entre sistemas y el fundamento osteopático de unidad funcional.

MECANISMO SACROBASILAR

- Este mecanismo craneosacro es una unidad funcional por intermedio del L.C.R.. (Liquido cefalorraquideo)
- La inserción de la duramadre en el cráneo.
- La inserción de la duramadre en C1-C2.
- La inserción de la duramadre en S1-S2.

FLEXION-EXTENSION RESPIRATORIA DEL SACRO

La inspiración causa una flexión del sacro (se verticaliza). CONTRANUTAC

La espiración causa una extensión sacra (se horizontaliza). NUTACION

a) Flexión-inspiración

- Enderezamiento de la columna en su conjunto.
- El ápex sacro se acerca hacia la sínfisis pubiana.
- La base del sacro se va hacia arriba y hacia atrás.

b) Extensión-espiración

- Aumento de las curvas de la columna vertebral.
- El ápex sacro se aleja de la sínfisis pubiana.
- La base se va hacia delante y hacia abajo.

La flexión-extensión se hace con relación al E.T.S.. Este eje es horizontal y pasa al nivel de los procesos articulares de S1 y S2, pero en un plano más posterior que el de la faceta articular sacra, puesto que la inserción de la duramadre es posterior.

Nota importante:

- *En la inspiración, tanto el sacro como el cráneo realizan una flexión respiratoria.*
- *En la espiración, tanto el sacro como el cráneo realizan una extensión respiratoria.*

RELACIÓN CRANEOSACRA

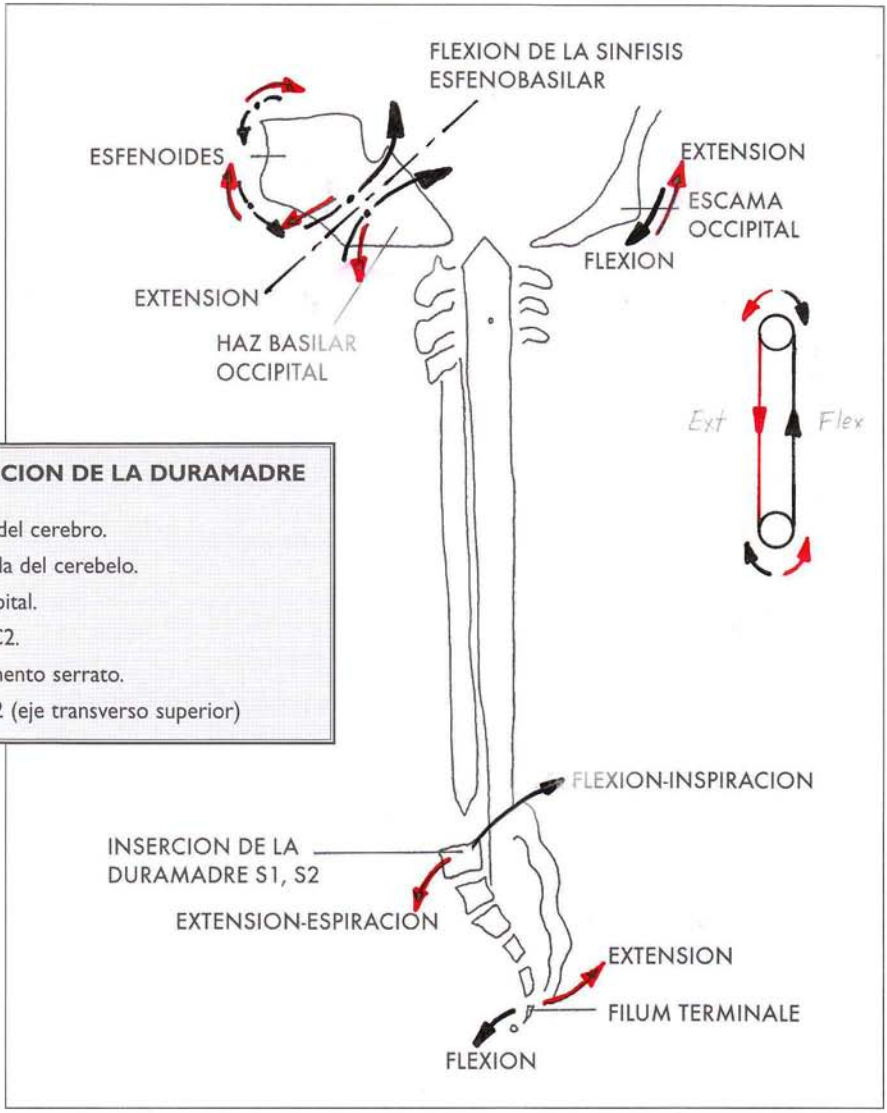

INSERCION DE LA DURAMADRE

- Hoz del cerebro.
- Tienda del cerebelo.
- Occipital.
- C1, C2.
- Ligamento serrato.
- S1, S2 (eje transverso superior)

RELACIONES FISIOLOGICAS ENTRE EL M.R.P., M.R.S. Y LOS TRES DIAFRAGMAS

Durante la fase de inspiración y en el marco del M.R.P., la sínfisis esfenobasilar se levanta en flexión, las partes rígidas de los temporales se colocan en rotación externa y la protuberancia occipital interna se desplaza anteroinferiormente, lo que tiene como consecuencia tensar el diafragma craneal.

El diafragma pélvico está también implicado en este ciclo rítmico por medio de sus inserciones sobre S3, S4, S5 y las tres primeras vértebras coxígeas. Durante la fase de inspiración y en el marco del M.R.P., el sacro efectúa un movimiento de flexión: su base se posterioriza en respuesta a la tracción ejercida por la duramadre espinal sobre S1, S2, mientras que su extremo se anterioriza. Durante esta fase de inspiración el diafragma pélvico se relaja, y al revés durante la fase de espiración.

El diafragma torácico está sometido al mecanismo respiratorio secundario (M.R.S.), pudiendo funcionar involuntariamente con el M.R.P. (inspiración=tensión).

Se trate del M.R.P. o M.R.S., el movimiento de los tres diafragmas está sincronizado durante la inspiración y la espiración.

Las restricciones transversas son puntos focales en el organismo que hay que valorar; de estas restricciones las más importantes son las producidas por los tres diafragmas: **CRANEAL, TORACICO** Y **PELVICO.**

Nota: *Todas estas relaciones a distancia y relaciones locales se estudiarán en profundidad en los tratados de osteopatía integral* ***visceral*** *y* ***craneal.***

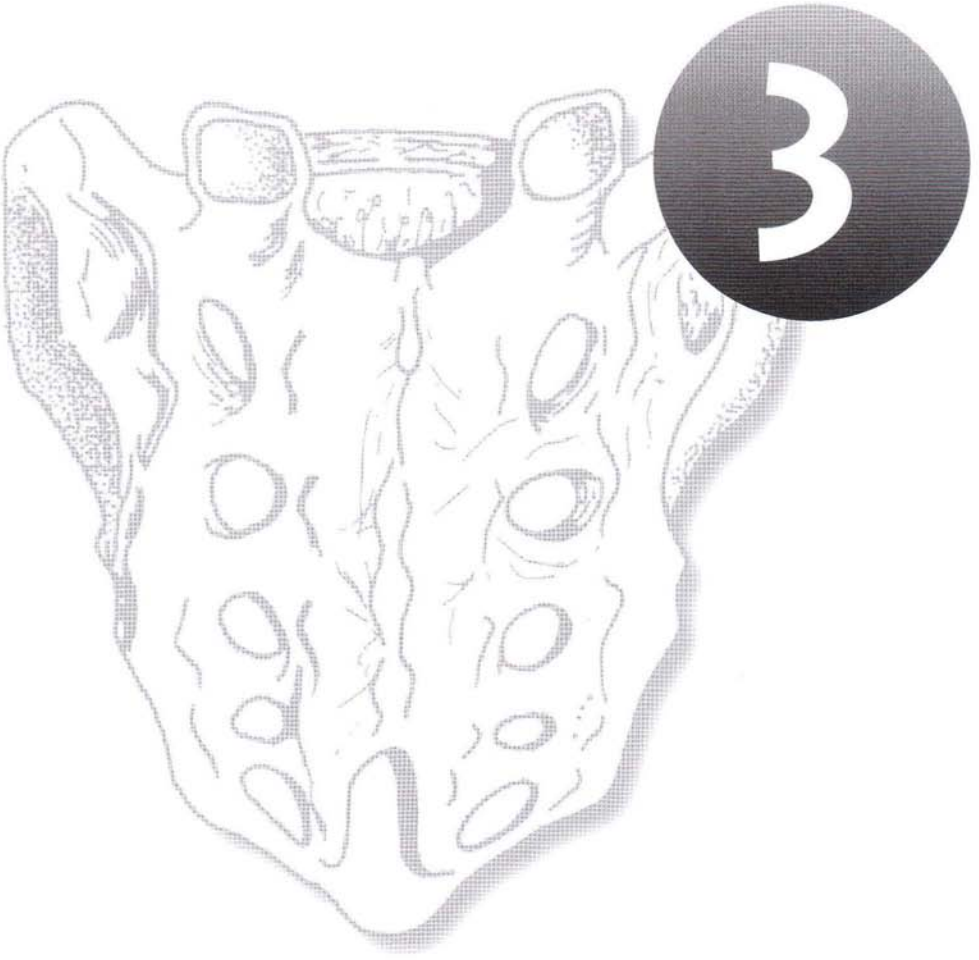

3

EJES DEL SACRO

EJES DEL SACRO

Se forman por solicitación muscular, produciendo topes articulares denominados puntos pivote que alteran la biomecánica articular, creando lesiones mecánicas en los movimientos fisiológicos o lesiones atípicas por irregularidad de las facetas articulares.

Otra causa son los traumatismos que producen subluxaciones articulares, responsables de los bloqueos en la articulación más severos que los mecánicos de compensación.

El sacro presenta siete ejes que son:

- Un eje transversal o eje respiratorio primario de Sutherland, S1-S2 **(eje transverso superior).**
- Un eje transversal o eje de flexión-extensión mecánica del sacro, S2 (eje transverso medio).
- Un eje transverso destinado a los movimientos iliacos (eje transverso inferior).
- Dos ejes oblicuos, responsables de la torsión mecánica del sacro.
- Un eje vertical responsable de la lesión de grupo lumbar del tipo ELR y de la subluxación sacra en rotación.
- Un eje anteroposterior de origen traumático.

1.- EJE TRANSVERSO SUPERIOR

Es el eje respiratorio primario de Sutherland.

Se encuentra a nivel del proceso articular de S1-S2.

Los movimientos son:

- Flexión respiratoria sacroesfenobasilar.
- Extensión respiratoria sacroesfenobasilar.

2. - EJE TRANSVERSO MEDIO ó principal

Es el eje de rotación del sacro con relación a los iliacos.

Se encuentra a nivel de S2.

Los movimientos son:

- Sacro anterior.
- Sacro posterior.
- Sacro anterior unilateral (atípico).
- Sacro posterior unilateral (atípico).
- Depresión sacra (traumático).

3. - EJE TRANSVERSO INFERIOR

Es el eje de rotación de los iliacos con relación al sacro.

Se encuentra a nivel del extremo inferior de la faceta articular sacra.

Los movimientos son:

- Rotación iliaca anterior.
- Rotación iliaca posterior.

4,5.- EJES OBLICUOS DE TORSION

Penetración articular sup en direcc Post - Inf - Int

Ejes oblicuos izquierdo o derecho.

Se encuentran a nivel del extremo superior de la faceta articular sacra de un lado e inferior del otro.

Los movimientos son:

- Torsión dcha-dcha. Sobre EOD
- Torsión dcha-izda.
- Torsión izda-izda. Sobre EOI
- Torsión izda-dcha.

6.- EJE VERTICAL

DHARNA FL≠R

No interviene en los movimientos fisiológicos del sacro con los iliacos, teniendo como responsable la lesión de grupo en ELR que produce una pseudorotación pélvica y corresponde al eje vertical, afectando al sacro en rotación.

Los movimientos son: cursa por la línea trazada x la Línea Sacra Md

- Rotación Izda.
- Rotación dcha.

7.- EJE ANTEROPOSTERIOR

Es el eje de fijación del sacro producido por una lesión secundaria a un iliaco ascendido de origen traumático.

Los movimientos de lesión son:

- Lateralización derecha.
- Lateralización izquierda.

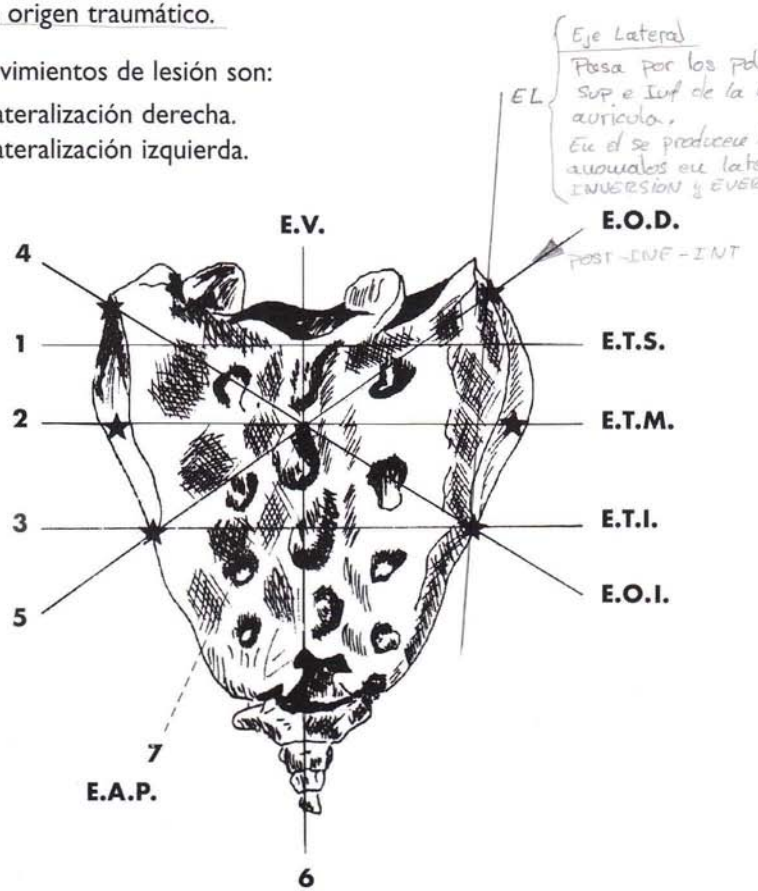

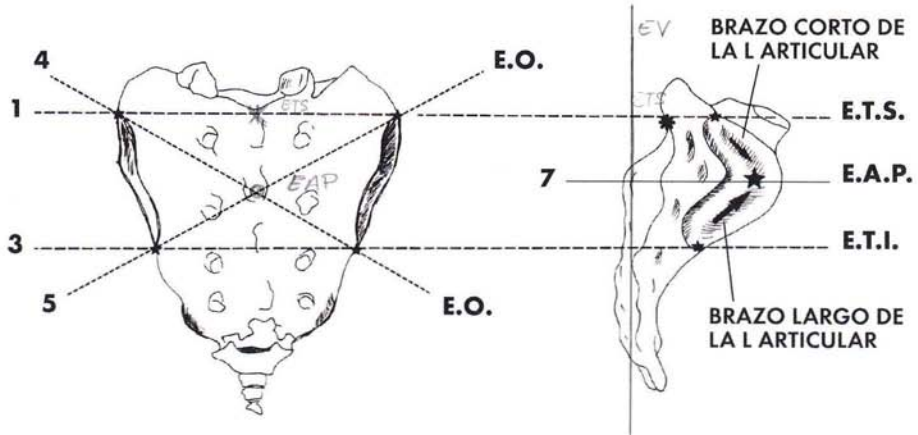

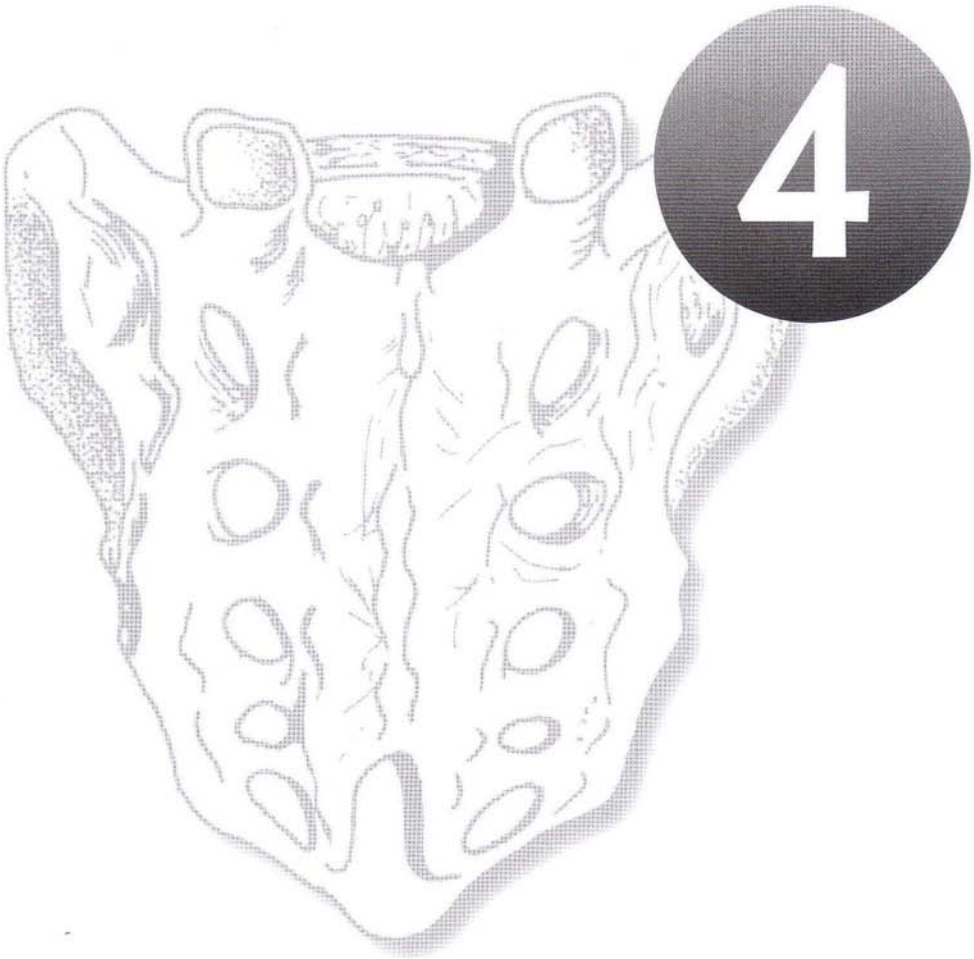

4

FISIOLOGIA ARTICULAR DEL SACRO

FISIOLOGIA ARTICULAR DEL SACRO

CON RELACION AL EJE TRANSVERSO INFERIOR

Es el eje de rotación de los iliacos con relación al sacro.

Este movimiento de rotación anterior o posterior está influenciado, dirigido y estabilizado por el movimiento de rotación sobre el eje transverso que pasa a nivel de la sínfisis pubiana.

Los iliacos se mueven en un mismo plano.

El sacro durante la marcha se levanta de un lado para pasar hacia atrás y desciende del otro lado para ir hacia delante, efectuando un movimiento giroscópico.

Cuando los iliacos están en posición fisiológica opuesta, el sacro forma un par con cada iliaco tomando una postura relativa inversa, ya que la tensión miofascial no tensa los ligamentos y éstos no arrastran al sacro.

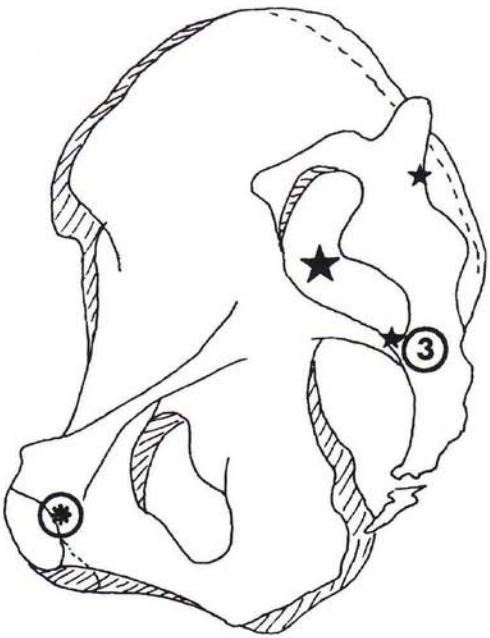

E.T.I.

CON RELACION A LOS EJES OBLICUOS DE TORSION

Depende de la fisiología de la marcha y la sinergia muscular de la deambulación, que establecen un cruce de tensión muscular produciendo un eje oblicuo como resultante que cruza la sacroiliaca.

El movimiento sacro consta de un movimiento de la hemibase de un lado (principio del eje), opuesta al ángulo inferolateral externo (final del eje).

La hemibase se mueve hacia delante y abajo, mientras que el ángulo inferolateral externo del lado opuesto se mueve hacia atrás, arriba y viceversa.

El movimiento sacro puede descomponerse en:

ROTACION + LATERALIZACION

Ejemplo de eje oblicuo izdo-izdo.

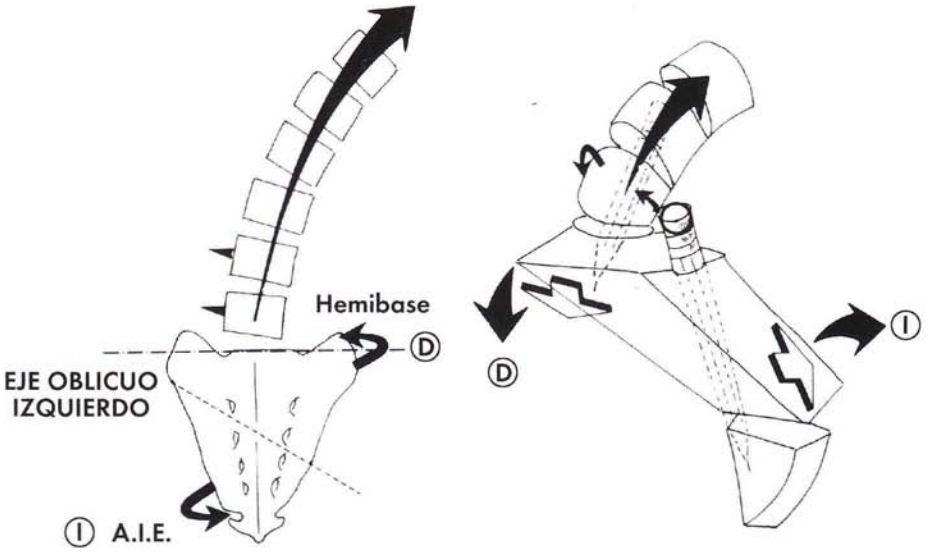

CON RELACION AL EJE TRANSVERSO SUPERIOR

MRP

SACRO EXTENSION { INSPIR → HB no posteriorizar ó igual / ESPIR → HB anterioriza

En la mecánica respiratoria primaria, la flexión-extensión respiratoria del sacro se organiza sobre el eje transverso superior; es un movimiento involuntario.

A la flexión-extensión respiratoria del sacro, corresponde la flexión-extensión de la sínfisis esfenobasilar.

FLEXION RESPIRATORIA

- La sínfisis esfenobasilar se eleva.
- La base sacra se posterioriza y el extremo se anterioriza.

EXTENSION RESPIRATORIA

- La base sacra se anterioriza y el extremo se posterioriza.
- La sínfisis esfenobasilar desciende.

FLEXION RESPIRATORIA

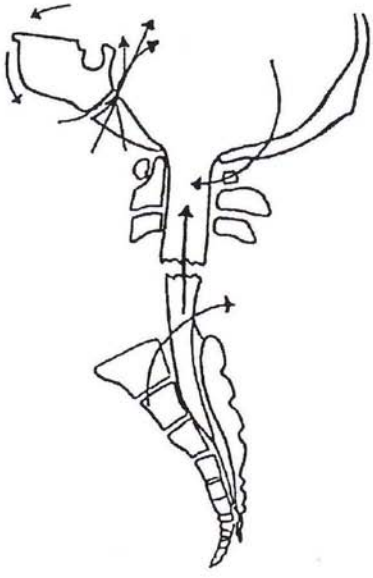

EXTENSION RESPIRATORIA

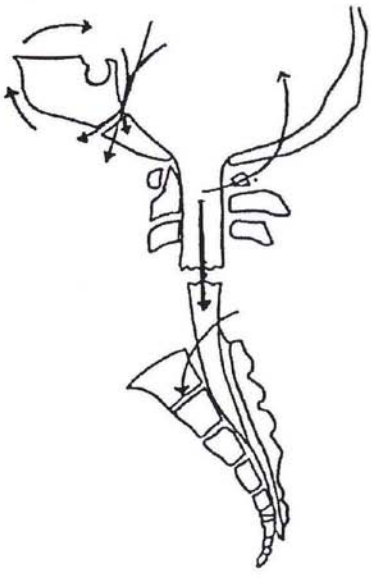

CON RELACION AL EJE TRANSVERSO MEDIO

El sacro efectúa en el marco del movimiento voluntario una rotación anterior o posterior.

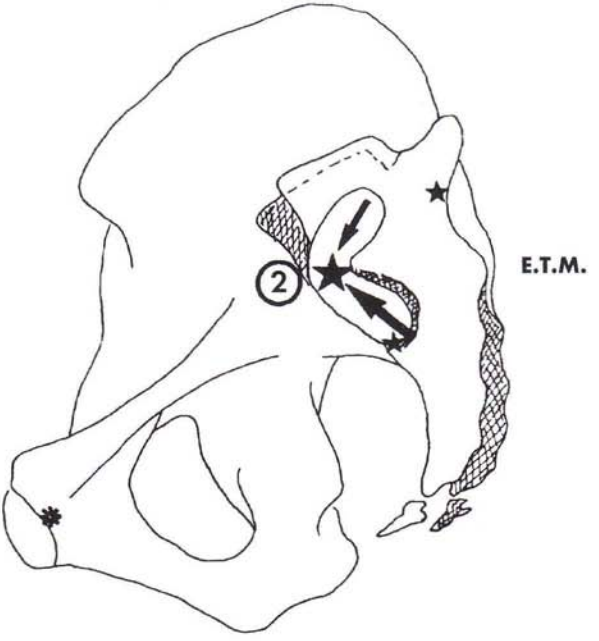

INCLINACION DEL TRONCO HACIA DELANTE

Primer tiempo

El sujeto de pie con los pies paralelos, inclina su tronco hacia delante llegando únicamente a la participación del sacro. Esta inclinación es limitada y el sacro efectúa un ligero movimiento de rotación sobre el E.T.M., de tal manera que la base sacra se posterioriza mientras que su extremo se anterioriza.

Segundo tiempo

El sujeto de pie continúa su inclinación hacia delante, la cual es de corta amplitud. Los dos iliacos giran entonces ligeramente hacia delante. (E.T.I)

Tercer tiempo

El sujeto de pie continúa inclinándose hacia delante. Los iliacos se inmovilizan y el sacro efectúa entonces una rotación sobre el E.T.M., de tal manera que la base sacra se anterioriza mientras que su extremo se posterioriza. Esta rotación del sacro, se prolonga justo hasta la puesta en tensión de los ligamentos sacrociáticos. Estos juegan el papel de "frenos del sacro".

A partir de aquí, y si la rotación del sacro continúa, se rompe la resistencia ligamentosa, el sacro se encuentra en lesión anterior bilateral y no vuelve a su posición inicial mientras el cuerpo no recupera la estática normal.

Hay que destacar en esta lesión el punto de inserción de los ligamentos sacrociáticos, que juegan un papel de pivote.

Por otra parte, si el sacro se encuentra en rotación anterior en su límite fisiológico, y si el sujeto se levanta con carga en espiración, acentúa aún más el movimiento anterior de la base del sacro y favorece la lesión "sacro anterior bilateral".

Si el movimiento anterior de la base sacra se exagera aún más bajo la influencia de factores externos, se solicitan los ligamentos sacrociáticos y la lesión "en depresión sacra" puede producirse.

INCLINACIÓN DEL TRONCO HACIA DELANTE

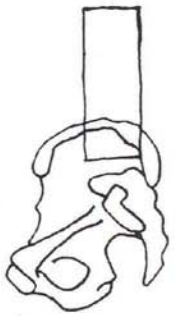

POSTURA DE PIE
(Posición neutra)

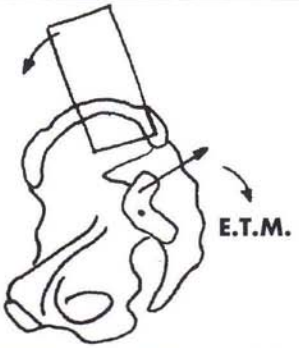

PRIMERA FASE

En la inclinación lumbar moderada el sacro efectúa una retroversión en el E.T.M. HB posteriorizo

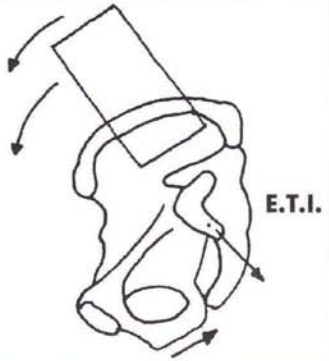

SEGUNDA FASE

En la inclinación lumbar media los iliacos efectúan una anteversión para compensar al sacro.

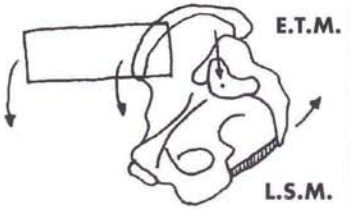

TERCERA FASE

En la inclinación lumbar completa los iliacos mantienen su postura y el sacro efectúa una anteversión máxima hacia delante, siendo regulada por los ligamentos sacrociáticos mayores.

INCLINACION DEL TRONCO HACIA ATRAS

Primer tiempo

El sujeto de pie con los pies paralelos, inclina el tronco hacia atrás. Este movimiento es de corto recorrido, efectuando el sacro un movimiento de rotación sobre el eje transverso medio, de tal manera que la base sacra se anterioriza mientras que su extremo se posterioriza. El extremo sacro está a mayor distancia del E.T.M. y el movimiento más grande se sitúa a nivel del ápex.

Segundo tiempo

El sujeto en pie continúa su inclinación hacia atrás, siendo el movimiento de corta amplitud. Los iliacos giran entonces ligeramente hacia atrás. (E.T.I.).

Tercer tiempo

El sujeto en pie continúa inclinando el tronco hacia atrás. Los iliacos se inmovilizan y el sacro efectúa una rotación sobre su E.T.M., de tal manera que su base sacra se posterioriza mientras que su extremo se anterioriza.

Teniendo en cuenta la lordosis lumbar y la contextura anatómica, es evidente que este movimiento de rotación posterior es más limitado que la rotación anterior sacra, esto permite comprender la frecuencia de las lesiones del "sacro anterior bilateral" por arrastre, frente a la escasez de lesiones del sacro posterior bilateral en el adulto.

INCLINACION DEL TRONCO HACIA ATRAS

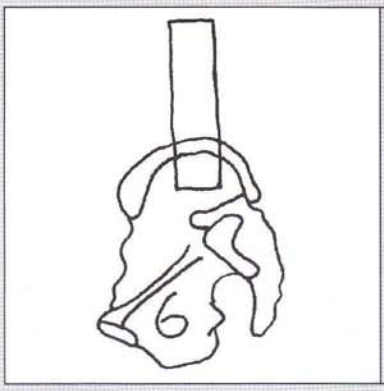

POSTURA DE PIE
(Posición neutra)

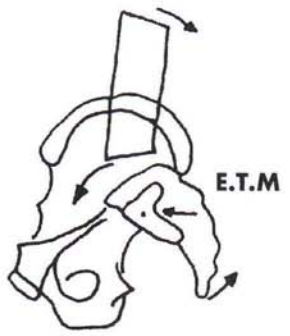

PRIMERA FASE

Al principio de la inclinación, el sacro se mueve hacia delante sobre el E.T.M.

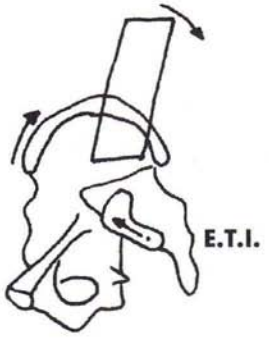

SEGUNDA FASE

En la inclinación lumbar media los iliacos efectúan una retroversión para compensar el sacro.

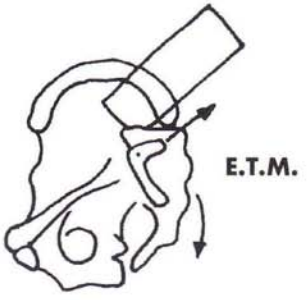

TERCERA FASE

En la inclinación completa los iliacos mantienen su postura y el sacro efectúa una retroversión máxima.

FISIOLOGIA DE LA MARCHA

El cuerpo está apoyado sobre la pierna izquierda y el pie derecho elevado.

1.- Rotación torácica hacia la izquierda, centrada en D4 de tipo F.L.R..

2.- Lateralización lumbar izquierda con un movimiento de los cuerpos vertebrales de tipo E.L.R., con la convexidad hacia la derecha.

3.- El peso del cuerpo se apoya en el miembro inferior izquierdo para permitir que pase al derecho.

4.- El iliaco izquierdo comienza una conversión anterior sobre el E.T.I..

5.- Torsión sacra izda.-izda. se encuentra en su grado máximo.

6.- El iliaco derecho comienza una conversión posterior sobre el E.T.I..

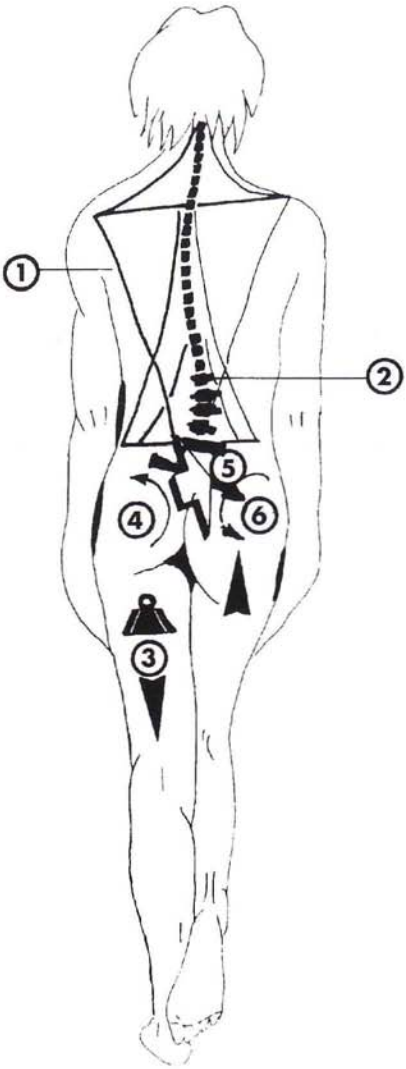

FISIOLOGIA DE LA MARCHA

FASE 1

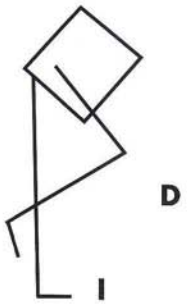

- Rotación torácica izquierda de tipo FLR.
- Rotación lumbar derecha de tipo ELR.
- Torsión sacra izda-izda.
- El iliaco izquierdo comienza una conversión anterior.
- El iliaco derecho comienza una conversión posterior.
- Convexidad lumbar derecha.

FASE 2

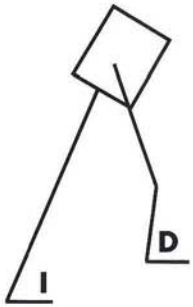

- La rotación torácica se anula.
- La rotación lumbar desaparece.
- Sacro en neutralidad (torsión sacra izda.-dcha.).
- Iliaco anterior izquierdo.
- El iliaco derecho sigue su conversión posterior.

FASE 3

- Rotación torácica derecha de tipo FLR.
- Rotación lumbar izquierda de tipo ELR.
- Torsión sacra dcha-dcha.
- Convexidad lumbar izquierda.
- El iliaco derecho comienza una conversión anterior.
- El iliaco izquierdo comienza una conversión posterior.

PARTICULARIDADES

El sacro es entre todos los huesos el más variable en dimensión y aspecto. La faceta articular del sacro puede sufrir grandes variaciones morfológicas según los individuos (Magoun y Mitchell). Cuando ésta es atípica, es posible que nos encontremos con una subluxación iliaca del tipo:

- Hacia afuera.
- Hacia adentro.

O en las subluxaciones sacras del tipo:

- Subluxación sacra en rotación pura.
- Subluxación sacra en lateralización pura.

A. Delmas ha demostrado la existencia de una correspondencia entre el tipo de raquis, la morfología del sacro y su faceta articular:

- Según el grado de lordosis lumbar.
- Según el tipo "estático (b) o dinámico (a)".

a) Cuando las curvas del raquis son muy acentuadas corresponde a un tipo dinámico:

- El sacro es muy horizontal
- La faceta articular muy curvada sobre ella misma, es al mismo tiempo muy cóncava.
- La articulación sacroiliaca está, entonces, dotada de una movilidad importante que recuerda la de una diartrosis.
- Se trata de un tipo particularmente evolucionado "sobreadaptado", correspondiente a un grado extremo de adaptación a la marcha en bipedestación.

b) Cuando las curvas raquídeas son poco acentuadas, corresponde a un tipo estático.

- El sacro está casi vertical.
- La faceta articular está muy verticalizada (alargada verticalmente) y su superficie es casi plana.
- Esta morfología de la faceta articular corresponde a una articulación de escasa movilidad; recordando a una anfiartrosis.

VARIACIONES DE LOS EJES DE LAS FACETAS ARTICULARES SACRAS

Ante toda normalización con respecto al eje de las facetas articulares, osteópata debería adaptarse a cada morfología individual.

De acuerdo con **Magoun** y **Fred Mitchell,** pueden existir tres grandes variaciones:

1.- Los ejes de las superficies articulares son convergentes.

2.- Los ejes de las superficies articulares son divergentes, en un sentido o en otro.

3.- Los ejes de las superficies articulares son paralelos, en un sentido o en otro.

VARIACIONES DE LOS EJES DE LAS FACETAS ARTICULARES (según Fred Mitchell).

1.- La cara posterior de S1 es menos larga que su cara anterior. El ápex sacro se encuentra arriba y atrás.

2.- La cara posterior del sacro es más larga que su cara anterior. El ápex sacro se encuentra hacia abajo y adelantado.

3.- Este esquema representa la combinación de los precedentes.

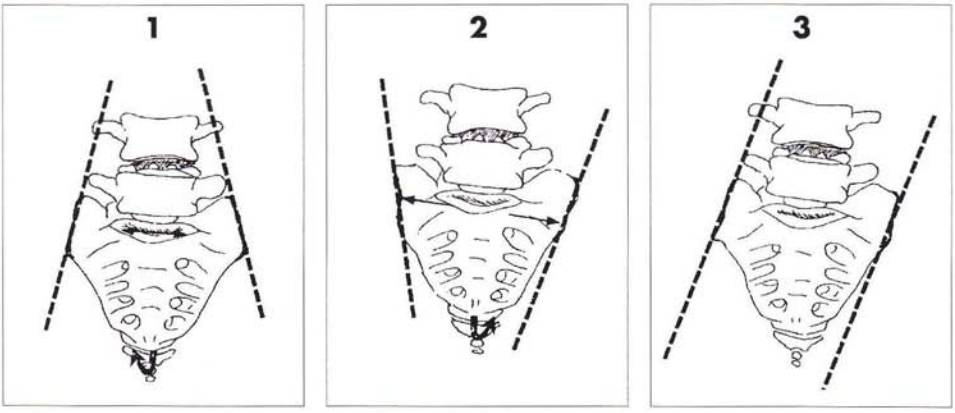

5

LESIONES DEL SACRO

LESIONES DEL SACRO

Hay que distinguir las lesiones iliosacras (eje transverso inferior), las sacras respiratorias en relación con la sínfisis esfenobasilar, las lesiones sacras mecánicas y las subluxaciones sacras traumáticas.

LESIONES SACRAS RESPIRATORIAS (MOVIMIENTOS INVOLUNTARIOS)

EJE RESPIRATORIO DE SUTHERLAND QUE PASA A NIVEL DE S1-S2

- Flexión inspiratoria secundaria a una flexión de la sínfisis esfenobasilar. El sacro tiende a verticalizarse.
- Extensión esfenobasilar secundaria a una extensión respiratoria sacra. El sacro tiende a horizontalizarse.

Nota: *El movimiento respiratorio de Sutherland o impulso rítmico craneal está explicado en el Tratado de Osteopatía Integral nº 5.*

EJES OBLICUOS DE TORSION

- Torsión sacra.

Las lesiones respiratorias esfenobasilares en rotación-lateralización o en torsión, repercuten sobre los ejes oblicuos de torsión del sacro.

LESIONES SACRAS MECANICAS (MOVIMIENTOS VOLUNTARIOS)

EJE OBLICUO IZQUIERDO DE TORSION

- Torsión izda-izda.
- Torsión izda-dcha.

EJE OBLICUO DERECHO DE TORSION

- Torsión dcha-dcha.
- Torsión dcha-izda.

EJE TRANSVERSO MEDIO

- Sacro anterior bilateral.
- Sacro posterior bilateral.
- Sacro anterior unilateral (atípico).
- Sacro posterior unilateral (atípico).
- Depresión sacra (traumático).

EJE VERTICAL

- Sacro en rotación izquierda.
- Sacro en rotación derecha.

EJE ANTEROPOSTERIOR

Se produce de forma traumática secundaria a un iliaco ascendido.

- Sacro en lateralizacion derecha.
- Sacro en lateralización izquierda.

LESIONES SACRAS EN TORSION SOBRE LOS EJES OBLICUOS

CONDICIONES EN QUE SUCEDE

- Secundaria a una torsión esfenobasilar.
- Secundaria a una torsión iliaca.
- Secundaria a una desigualdad de los miembros inferiores.
- Primaria traumática.
- Primaria de la niñez, antes de andar.

MECANISMO

- El eje de movilidad es el eje oblicuo izquierdo o derecho.
- En el "brazo corto" de la faceta articular la base sacra realiza un movimiento anteroinferior o posterosuperior.
- En el "brazo largo" de la faceta articular el A.I.E. (Angulo Inferoexterno) del sacro realiza un movimiento posterosuperior o anteroinferior.
- En una torsión sacra, el movimiento tiene importancia para el brazo corto de un lado de la base y el brazo largo del lado opuesto para el ápice del A.I.E.

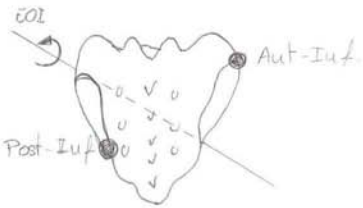

TORSION IZDA-IZDA O DCHA-DCHA.

Anterior Dch

DEFINICION IZDA-IZDA.

El eje de movilidad es el eje oblicuo izquierdo, la hemibase derecha se mueve hacia abajo y adelante en el brazo corto de la L articular. El A.I.E. del lado contrario se mueve hacia atrás y arriba en el brazo largo de la L articular.

Abajo

EXAMEN

Decúbito supino

- E.I.A.S., su postura dependerá de la importancia de la torsión. A izquierda parecerá posterosuperior y a derecha anteroinferior.
- Tubérculo pubiano sin cambios.
- Pierna derecha larga (falsa pierna larga).

Ms. Motores.

Ms. Iliaco Dch ——— Anteriorizar HB.
Ms. Piramidal Dch ——
Ms. Gluteo Mg Dch ——— { Lateroflex Izd
Ms. Isquiococcigeo Dch ——

Decúbito prono

- E.I.P.S. izquierda posteroinferior en relación al plano general de la pelvis.
- E.I.P.S. derecha anterosuperior con relación al plano general de la pelvis.
- Surco profundo a derecha.
- A.I.E. izquierdo es posteroinferior.
- Pierna derecha larga (falsa pierna larga).
- Ballesteo facilitado en la hemibase derecha.
- Ligamentos I.L., S.I. derecho y S.C.M. izquierdo tensos y doloro-
  Sacroiliaco
  sos. Limitan la torsión

PRUEBA DE MOVILIDAD RESPIRATORIA

- La hemibase derecha baja durante la espiración, pero no vuelve a subir o sube poco durante la inspiración. En el A.I.E. izquierdo al contrario.
- La hemibase izquierda baja bien durante la espiración y vuelve a subir bien durante la inspiración, al igual que el A.I.E. derecho.

En la lesión de torsión izda-izda. la columna lumbar tiende a aumentar la lordosis con una actitud escoliótica de convexidad izquierda.

TORSION IZDA-DCHA O DCHA-IZDA

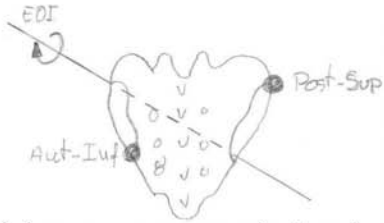

Posterior DCH

DEFINICION IZDA-DCHA

El eje de movilidad es el eje oblicuo izquierdo, la base sacra se mueve hacia arriba y hacia atrás en el brazo corto de la L articular. El A.I.E. del lado contrario se mueve hacia delante y abajo en el brazo largo de la L articular.

EXAMEN

Decúbito supino

- E.I.A.S., su postura dependerá de la importancia de la torsión (derecha posterosuperior e izquierda anteroinferior, en relación al plano general de la pelvis).
- Tubérculo pubiano sin cambios.
- Pierna derecha más corta (falsa pierna corta).

Ms Motores
Ms. Piramidal Dch —
Ms. Glúteo Mg Dch — } Lateroflex Izd
Ms. Isquiocaroneo Dch —
Masa Lumbosacra Dch — Posteriorizar HB

Decúbito prono

- E.I.P.S. izquierda anterosuperior en relación al plano general de la pelvis.
- E.I.P.S. derecha posteroinferior con relación al plano general de la pelvis.
- Surco lleno a derecha.
- Surco sin cambios a izquierda.
- El A.I.E. izquierdo es anteroinferior.
- Pierna derecha corta.
- Ballesteo resistente en la hemibase derecha. HB posterosuperior
- Ligamento I.L. derecho tenso y doloroso. LSC uu izd tenso limita la torsión

PRUEBA DE MOVILIDAD RESPIRATORIA

- La hemibase derecha sube durante la inspiración, pero no baja o baja poco durante la espiración. En el A.I.E. izquierdo ocurre lo contrario.
- La hemibase izquierda baja bien durante la espiración y vuelve a subir bien durante la inspiración, al igual que en el A.I.E. derecho

En la lesión de torsión izda-dcha la columna lumbar tiende a rectificarse y a producir una rotación a derecha (hacia la concavidad).

LESIONES SACRAS SOBRE EL EJE DE ROTACION DEL SACRO EN RELACION A LOS ILIACOS (E.T.M.)

El E.T.M. es transversal y pasa a nivel del cuerpo de S2; representa el eje en torno al que gira el sacro en relación a los iliacos. Las lesiones son:

- **Sacro anterior bilateral.**
- **Sacro posterior bilateral.**
- **Depresión sacra.**
- **Sacro unilateral anterior o posterior.** Se produce por irregularidades de la articulación sacroiliaca o traumatismos.

SACRO ANTERIOR BILATERAL

La base sacra se sitúa hacia delante y abajo. NUTACION

EXAMEN

Decúbito supino

- E.I.A.S. sin cambios.
- Tubérculos pubianos sin cambios.

Lo Limitan: (Antagonistas d la NUTACION)
Ms. Gluteo Mg
Ms. Lumbosacro
Ms. Dorsal ancho
Ms. Isquiococcig
Ms. Extensor del Muc
LSC y LSI
Lo Provocan:
Ms. Iliacos (en su insere sacra)

Decúbito prono

- E.I.P.S. se encuentran sobre la misma horizontal, más próximas y prominentes.
- Surcos profundos y dolorosos.
- Los A.I.E. posteriores bilateralmente.
- Miembros inferiores sin cambios.
- Ligamentos I.L., S.I. y S.C.M. tensos y dolorosos.

PRUEBA DE MOVILIDAD RESPIRATORIA

- La base sacra baja durante la espiración, pero no sube o sube poco durante la inspiración. En el ápex al contrario.

SACRO POSTERIOR BILATERAL

El sacro se encuentra verticalizado. Esta lesión es menos frecuente que la anterior. CONTRANUTACIÓN

La base sacra se encuentra situada hacia atrás y arriba.

EXAMEN

Decúbito supino

- E.I.A.S. sin cambios.
- Tubérculos pubianos sin cambios.

Lo Provocan
Ms. Paravertebrales y demas Antagonistas d la NUTACION
TENSIONES VISCERALES por tracción SACRO (CAUSA PRINCIPAL)

Decúbito prono

- E.I.P.S. al mismo nivel, pero más separadas.
- Surcos poco aparentes.
- A.I.E. anteriorizados.
- Ligamentos I.L. tensos y dolorosos.

PRUEBA DE MOVILIDAD RESPIRATORIA

- La base sacra sube durante la inspiración pero no baja o baja poco en la espiración. En el ápex al contrario.

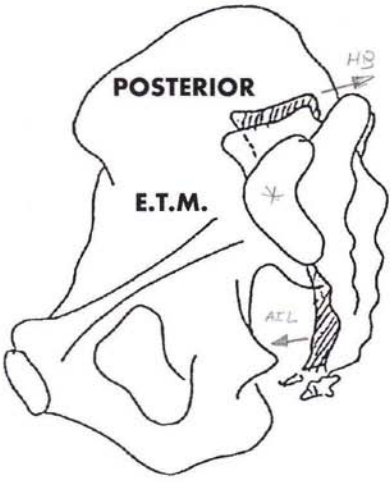

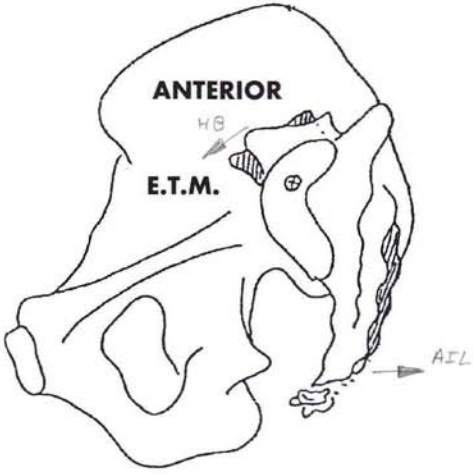

SACRO ANTERIOR UNILATERAL IZQUIERDO

Esta lesión se caracteriza por un movimiento sacro anormal ya que el E.T.M. no permite tal movimiento. Se debe a ciertas conformaciones anatómicas particulares de las facetas articulares lumbosacras o a traumatismos.

EXAMEN

Decúbito supino

- Tubérculos pubianos sin cambios.
- Falsa pierna izquierda larga.

Decúbito prono

- E.I.P.S. izquierda aparece superoanterior en relación al conjunto general de la pelvis.
- El surco izquierdo es más profundo a la izquierda.
- El A.I.E. izquierdo se encuentra posterosuperior.
- Falsa pierna izquierda larga.
- Las relaciones de la sacroiliaca derecha sin cambios.
- Prueba de ballesteo facilitada en la hemibase izquierda y restringida en el A.I.E. izquierdo.

PRUEBA DE MOVILIDAD RESPIRATORIA

- La hemibase izquierda baja bien en la espiración y no sube o sube poco en la inspiración.
- El A.I.E. izquierdo sube bien en la espiración y no baja o baja poco en la inspiración.
- La hemibase y el A.I.E. derechos suben bien en la inspiración y bajan bien en la espiración.

SACRO POSTERIOR UNILATERAL DERECHO

Es raro sobre el E.T.M., se caracteriza por un movimiento anormal del sacro ya que el E.T.M. no permite tal movimiento. Se debe a particularidades anatómicas de las facetas articulares lumbosacras y de la curvatura lumbar o a traumatismos.

EXAMEN

Decúbito supino

- Tubérculos pubianos sin cambios.
- Falsa pierna corta derecha.

Decúbito prono

- E.I.P.S. derecha posteroinferior en relación al conjunto de la pelvis.
- Surco derecho menos profundo.
- Falsa pierna corta a la derecha.
- A.I.E. derecho anteroinferior.
- Relaciones de la sacroiliaca izquierda sin cambios.
- Prueba de ballesteo resistente en la hemibase derecha.

PRUEBA DE MOVILIDAD RESPIRATORIA

- La hemibase derecha sube bien en la inspiración y no baja o baja poco en la espiración.
- El A.I.E. derecho baja bien en la inspiración y no sube o sube poco en la espiración.
- La hemibase y el A.I.E. izquierdo suben y bajan bien en la inspiración y en la espiración.

DEPRESION SACRA

También denominada sacro anterior y sacro traumático descendido.

Entre las lesiones sacras, esta lesión no es tan rara como se podría pensar.

CONDICIONES EN QUE SUCEDE

La mayoría de las veces es traumática.

- Caída sobre las nalgas o los pies.
- En el parto, por los esfuerzos de espiración-expulsión, los diámetros aumentan y los ligamentos se relajan, lo que hace que se produzca más fácilmente la lesión.
- Un esfuerzo brusco al atrapar un objeto que se ha dejado caer.

MECANISMO

El sacro se encuentra desplazado anteroinferiormente entre los iliacos.

La fuerza que se ejerce hacia abajo sobre la base sacra, obliga a girar al sacro sobrepasando los límites fisiológicos, encontrándose tensos los ligamentos sacrociáticos.

El movimiento comenzado en el E.T.M. es llevado sobre el eje medio atípico a nivel de la inserción sacra de los ligamentos sacrociáticos menores (S5). El sacro se desplaza alrededor de este nuevo eje no siguiendo los movimientos fisiológicos.

CONSECUENCIAS LESIONALES

Perturbaciones: circulatorias, linfáticas, viscerales, con importantes repercusiones en las membranas de tensión recíproca.

Repercusiones más aparatosas: neurosis o psicosis (especialmente postparto), por alteración de la membrana dural en su relación con el cráneo.

El tratamiento de las neurosis y de las psicosis del postparto y de otras manifestaciones patológicas cuya causa primaria es la depresión sacra traumática tiene unos resultados espectaculares, una vez corregida la lesión.

Nota: *No se puede pensar que todas las psicosis tengan por causa primaria una lesión sacra de este tipo.*

EXAMEN

- Sacro profundamente situado entre los iliacos.
- ~~Apice~~ APEX posterior y prominente.
- E.I.P.S. más juntas y salientes.
- Surcos profundos.
- Ligamentos S.C. tensos y dolorosos bilateralmente.
- L5 en extensión y el disco pinzado posteriormente. ESPONDILOLISTESIS
- La sínfisis esfenobasilar en extensión.
- La movilidad del sacro reducida en general, con un poco más de Laxitud en rotación anterior que en posterior.

DIFERENCIAS ENTRE LESION SACRA ANTERIOR SOBRE EL E.T.M.Y LA DEPRESION SACRA (D.S.)

En la depresión sacra el eje de movimiento no se sitúa a nivel de S2, las E.I.P.S. están muy próximas la una de la otra y el sacro en el movimiento respiratorio se mueve en bloque con la columna lumbar.

DEPRESION SACRA

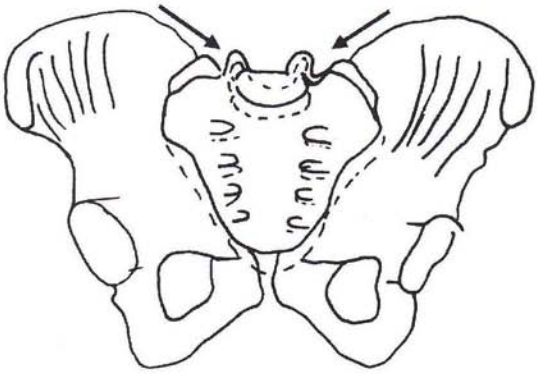

SACRO EN ROTACION SOBRE EL EJE VERTICAL

Cierto número de factores juegan un papel determinante en la producción la rotación sacra, producida por lesiones de la columna en E.R.L..

- Anomalías de constitución.
- Traumatismos.
- Alteraciones morfológicas.
- Actitudes profesionales.

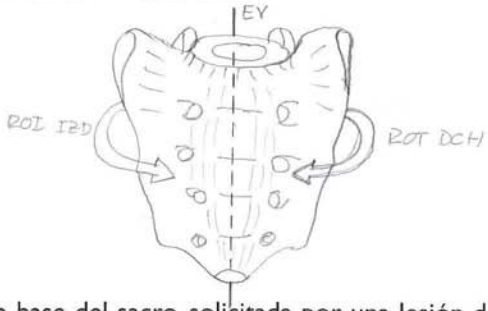

DESCRIPCION

- El eje de movimiento es el de la base del sacro, solicitada por una lesión de grupo en la columna lumbar en E.L.R..
- Los test de movilidad del sacro y la sensibilidad ligamentosa rebelarán el lado de la lesión.
- Cuando el sacro está en rotación izquierda, el ligamento S.C. está tenso del lado contrario a la hemibase afectada (ligamento S.C. izdo.).
- La lesión de rotación del sacro sucede si uno de los dos iliacos no puede seguir normalmente el movimiento de rotación del sacro, o por lesiones de grupo en la columna lumbar.
- El sacro en rotación se puede confundir con los ejes oblicuos de torsión (izdo/izdo. o dcho/dcho.), por lo que habrá que comprobar los A.I.E., que se encontrarán al mismo nivel o ligeramente lateralizados.
- Los parámetros y simetrías son los mismos que para los ejes oblicuos, así por ejemplo en una rotación izquierda del sacro nos encontraremos una hemibase derecha anterior y un A.I.E. izquierdo posterior, igual que en un sacro izdo/izdo.

Nota: *Los diagnósticos respiratorios en una rotación no dan positivo con lo que se realizan los tests específicos en sedestación. (Apartado de diagnóstico).*

SACRO EN LATERALIZACION SOBRE UN EJE ANTEROPOSTERIOR

Esta lesión se produce por traumatismos, caída brusca sobre el isquión, tropezón en un peldaño de escalera, caída después de un salto en una sola pierna, etc., que producen un ascenso del ilíaco que fuerza al sacro a inclinarse del lado contrario.

DESCRIPCION:

Ejemplo: sacro inclinado a la derecha.

- Los tests de movilidad sacra y la sensibilidad ligamentosa revelarán el lado de la lesión.
- La base sacra está inclinada a la derecha, y se acompaña en general de una lateralización izquierda de L5.
- El extremo sacro se desplaza hacia la izquierda.
- Los ligamentos sacrociáticos están relajados a la izquierda, del lado de la lesión.

Nota: *Es frecuente que el sacro en lateralización esté asociado a un iliaco ascendido, por lo que descenderemos primero el iliaco y luego normalizaremos la lesión en lateralización.*

En esta lesión en vez de los tests clínicos se efectúan pruebas específicas (ver el apartado de diagnóstico).

SACRO EN LATERALIZACION

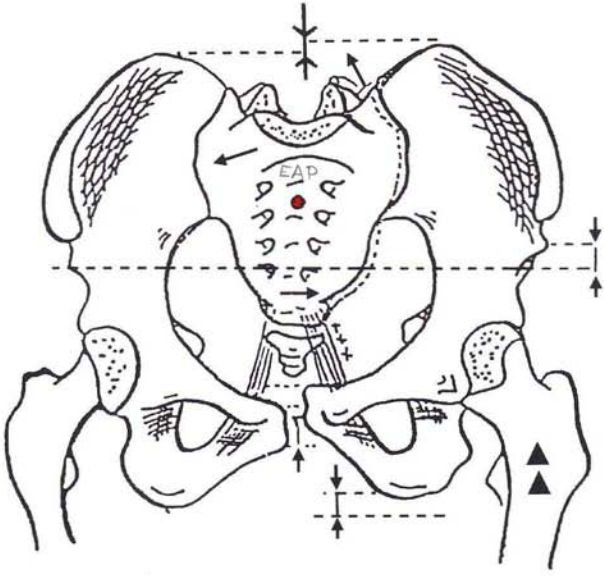

(Ejemplo de lateralización derecha, iliaco izquierdo ascendido)

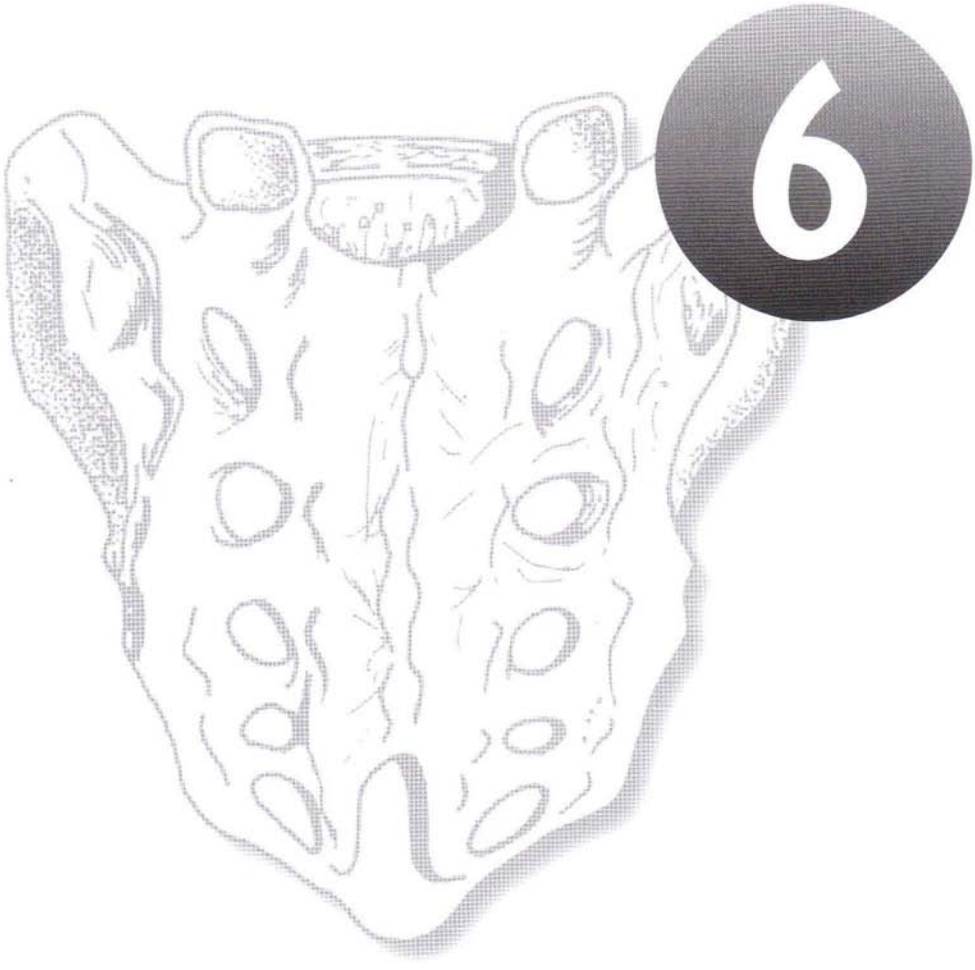

6

DIAGNOSTICO

PALPACION

PUNTOS DE REFERENCIA

1. E.I.A.S.
2. E.I.P.S.
3. Surcos
4. Angulo inferolateral externo (comprobación de rotación)
5. Angulo inferolateral externo (comprobación de lateralidad)
6. Ligamentos:
   - Iliolumbares.
   - Sacroiliaco posterior.
   - Sacrociático mayor.
   - Sacrociático menor.

Examinar la sensibilidad, tensión y consistencia recorriendo el ligamento y comprobando las zonas de inserción que nos informan de la parte articular más afectada.

DIFERENCIA ENTRE LESION SACRA Y LESION ILIACA

DECUBITO SUPINO

Si examinando las extremidades inferiores encontramos que la extremidad más corta se encuentra en supino y no en prono, nos informa de una **LESION ILIACA.**

DECUBITO PRONO

Si encontramos el miembro corto en prono y no en supino, **LESION SACRA.**

Si el miembro corto se encuentra en ambas posturas, **LESION ILIACA + LESION SACRA.**

PALPACION DE LAS RELACIONES POSICIONALES

ESPINA ILIACA POSTEROSUPERIOR (E.I.P.S.)

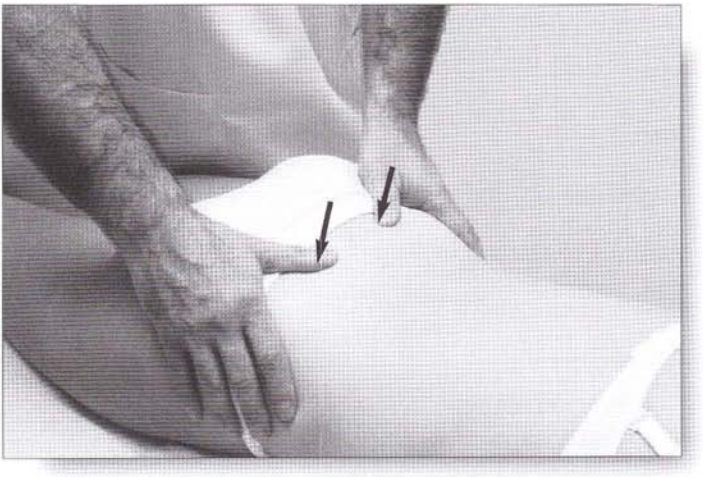

E.I.P.S.

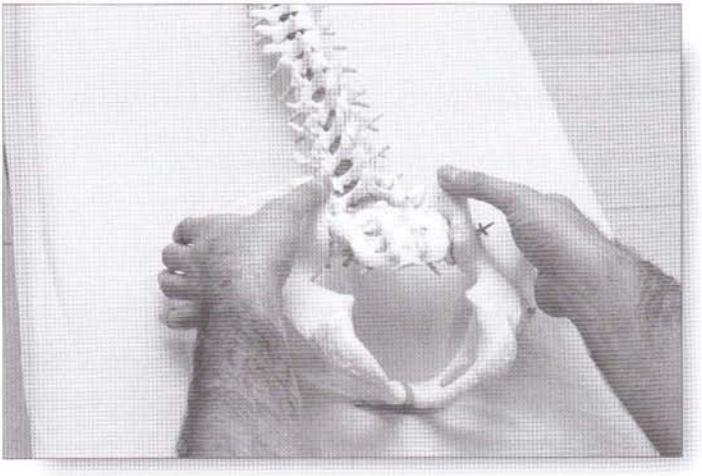

SURCOS

Se comprueba si los pulgares penetran bien en el surco (lleno o vacío) y la sensibilidad de los ligamentos.

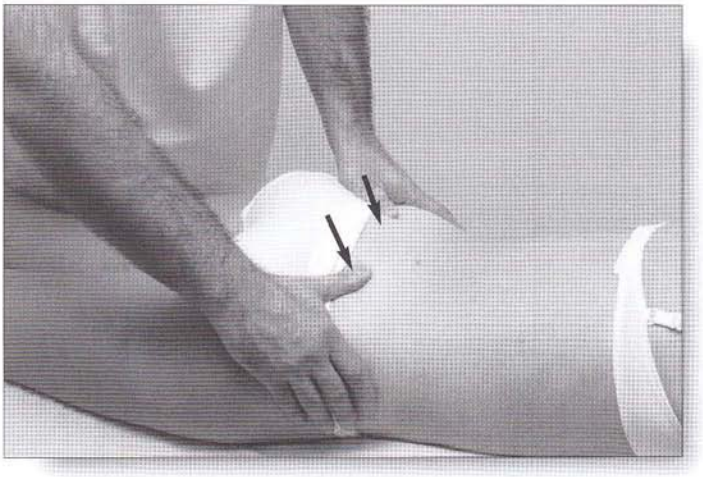

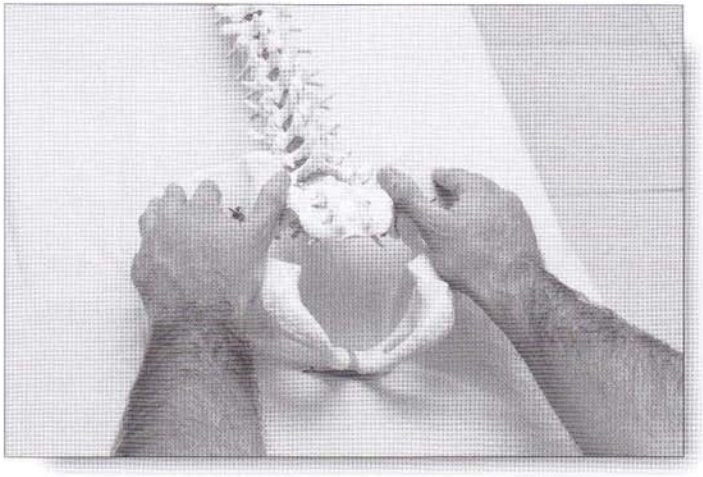

ANGULO INFEROEXTERNO

Se palpan realizando una presión vertical hacia abajo, comprobando la altura en ambos lados; verificando si existe rotación.

PALPACIÓN POSTERIOR

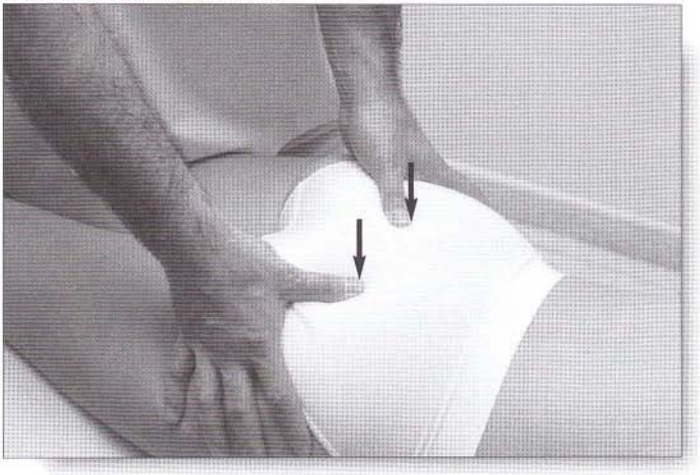

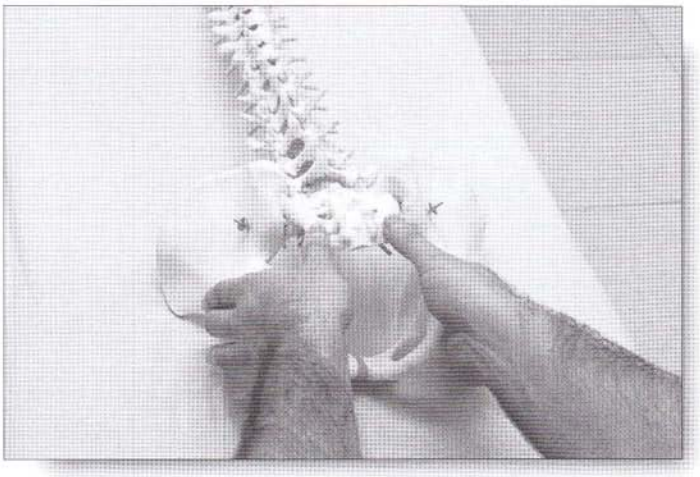

ANGULO INFEROEXTERNO

Se comprueba la altura de los A.I.E., presionando en dirección craneal, a nivel de la quinta sacra, verificando la lateralidad.

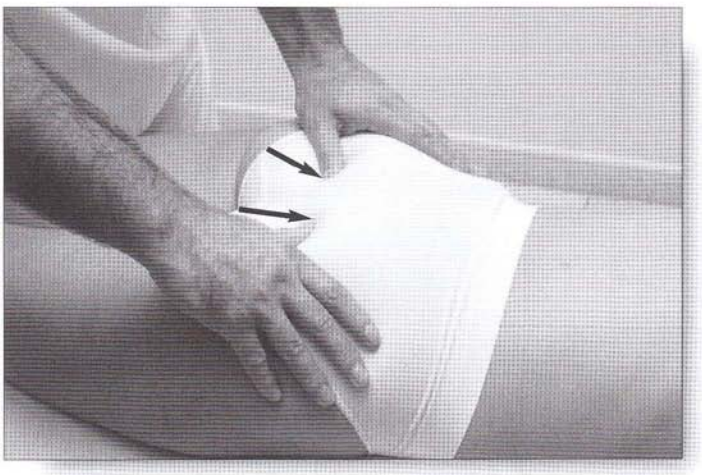

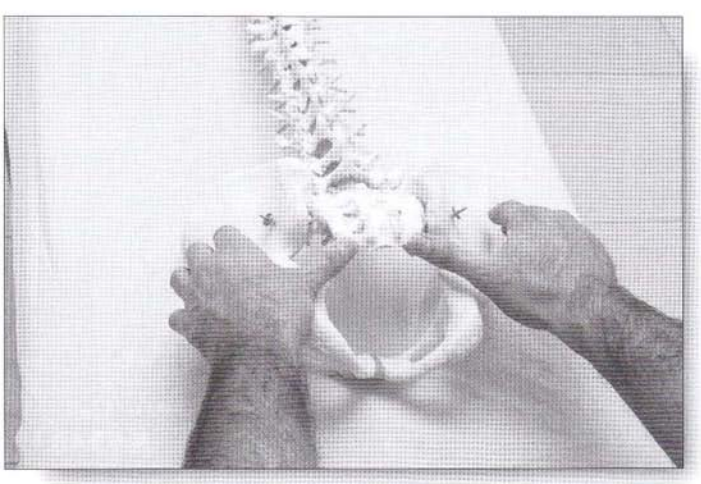

LIGAMENTOS POSTERIORES PALPABLES

P. POSTERIOR L. ILIOLUMBAR

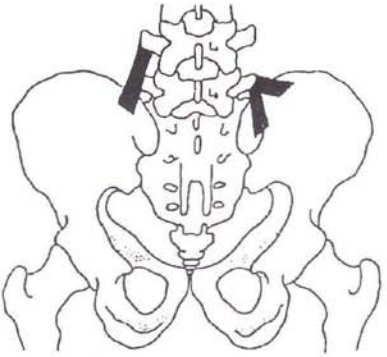

P. HORIZONTAL L. ILIOLUMBAR

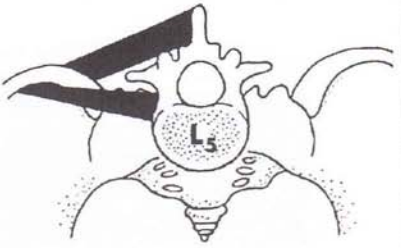

P. POSTERIOR L. SACROILIACO

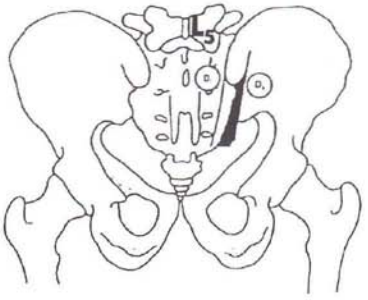

P. POSTERIOR L. SACROCIATICO MAYOR

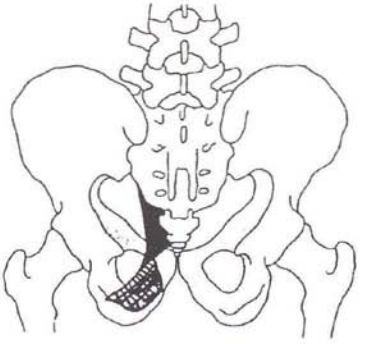

P. POSTERIOR L. SACROCIATICO MENOR

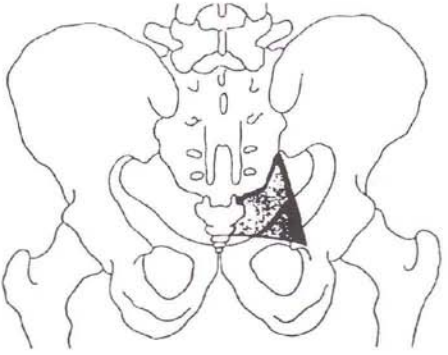

LIGAMENTOS ILIOLUMBARES

Se comprueba la sensibilidad y la tensión.

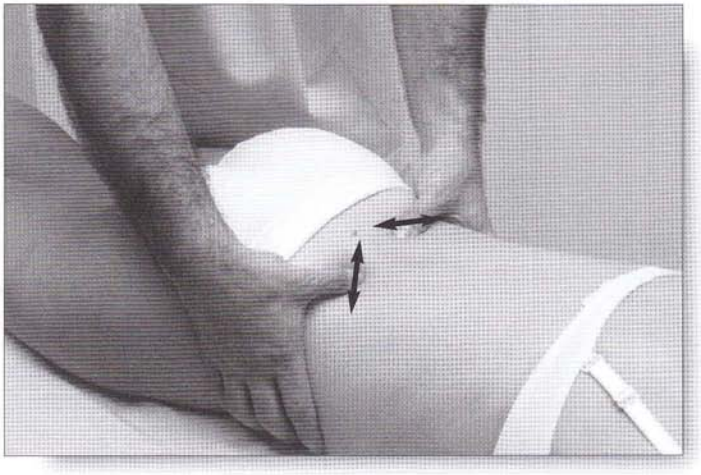

LIGAMENTOS SACROILIACOS

Se palpan en los surcos, comprobando la sensibilidad y la tensión.

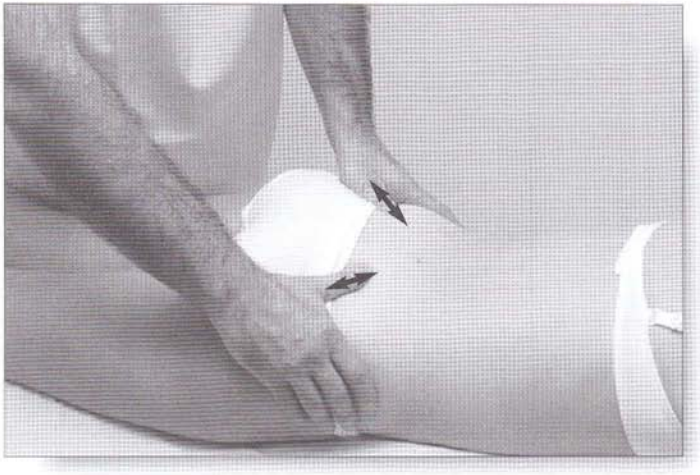

LIGAMENTOS SACROCIATICOS (INSERCION SACRA)

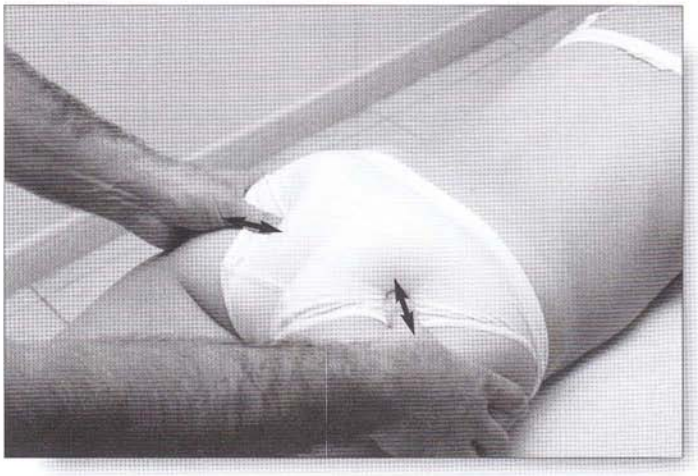

LIGAMENTOS SACROCIATICOS (INSERCION ILIACA)

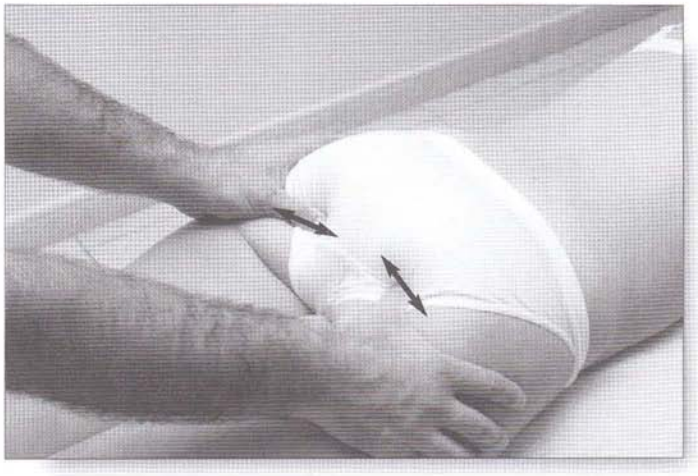

LIGAMENTOS SACROCIATICOS MENORES

Se localizan en la parte medial externa del ligamento sacrociático mayor, por fuera del mismo.

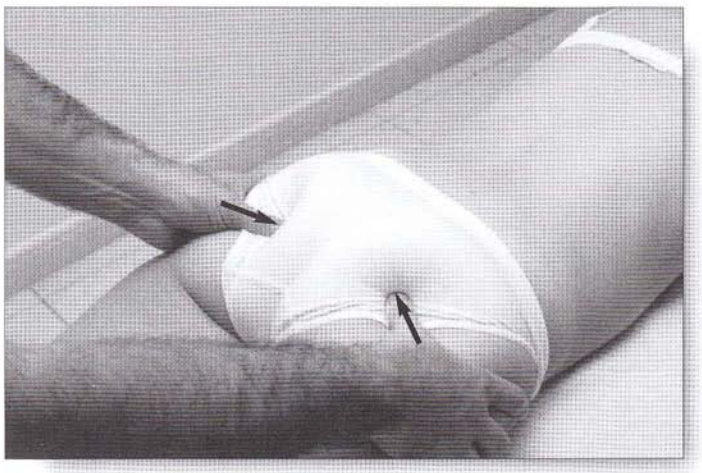

COMPROBACION DE LOS LIGAMENTOS POR PALANCA LARGA

LIGAMENTOS ILIOLUMBARES

Se realiza presionando la pierna en aducción y hacia abajo, comprobando si al estiramiento aparece dolor, que nos informa del estado del ligamento (acortamiento funcional, sobrecarga, etc,).

LIGAMENTOS SACROILIACOS POST

Se realiza igual que los anteriores, aumentando la flexión de cadera hasta localizar los ligamentos.

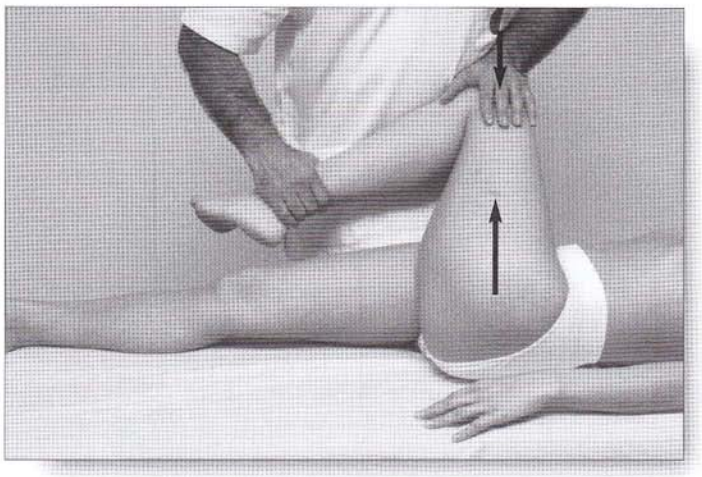

LIGAMENTOS SACROCIATICOS

Se realiza igual que para los anteriores, aumentando los grados de flexión de cadera, localizando la posición y comprobando si aparece dolor al estiramiento que nos indicaría la sobrecarga, tensión o acortamiento de los ligamentos.

Nota: *Estos tests no son efectivos cuando los grupos musculares de la cadera están muy acortados.*

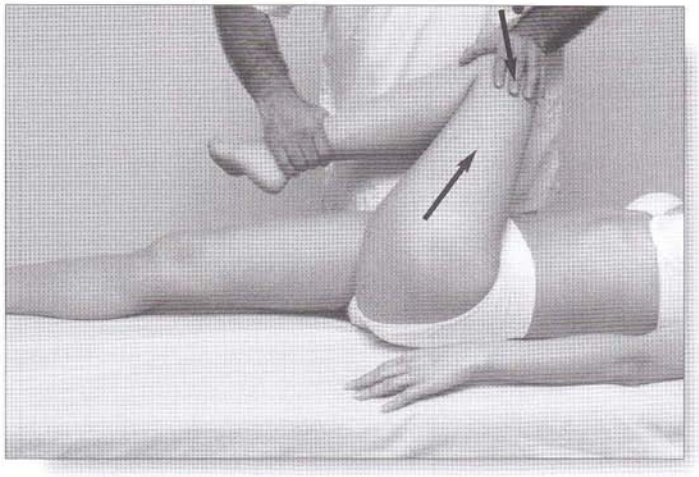

PRUEBAS SACRAS

TEST DE FLEXION SENTADO

Paciente sentado con los pies paralelos y apoyados en el suelo, manos en la cabeza. El terapeuta detrás de él, coloca los pulgares en las E.I.P.S. y le pide al paciente que realice una flexión de tronco hacia delante.

En esta posición, el terapeuta sigue el comportamiento de las E.I.P.S. comprobando si uno de los dedos asciende más, informándonos del arrastre que nos confirmaría la lesión sacra.

Se diferenciará del test de flexión de pie para descartar la lesión iliaca.

TEST DE LOS MUSCULOS PARAVERTEBRALES

Se realiza colocando los pulgares en la musculatura paravertebral del paciente y pidiéndole que realice una flexión de tronco, de pie y sentado, comprobando si hay arrastre en alguno de los lados; los resultados son los siguientes:



1.- Si arrastra en el test de flexión de pie: lesión primaria a nivel de los miembros inferiores con componente pélvico.

2.- Si arrastra en el test de flexión sentado: lesión primaria superior (esfenobasilar).

3.- Si arrastra en las dos pruebas, significa una lesión primaria esfenobasilar y una secundaria iliaca.

TEST GLOBAL DE MOVILIDAD RESPIRATORIA DEL SACRO

Paciente en prono con la cabeza recta, apoyada sobre la camilla. El terapeuta al lado, coloca la mano en la superficie del sacro, siguiendo el comportamiento con la respiración.

Fisiológicamente, en **inspiración** la base sacra se posterioriza y el ápex se anterioriza.

En **espiración** a la inversa.



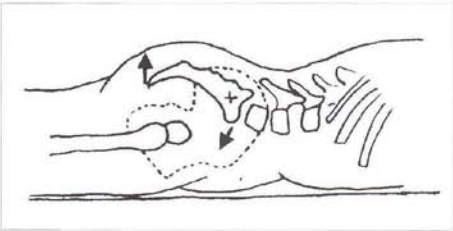

ESPIRACION: *Movimiento de extensión*

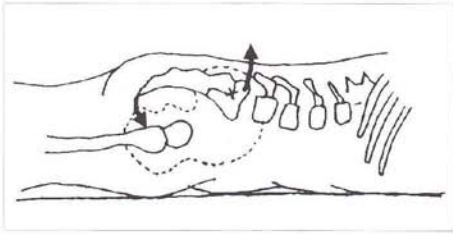

INSPIRACION: *Movimiento de flexión*

DIAGNOSTICO GLOBAL DE LOS EJES DEL SACRO

Paciente en prono. El terapeuta al lado, situando los índices de ambas manos a los lados de la hemibase y los pulgares sobre los ángulos, sigue el comportamiento con la respiración valorando si hay alguna restricción en alguna de las partes, para diferenciar selectivamente, en un diagnóstico posterior, el tipo de eje en lesión.



TEST ESPECIFICO RESPIRATORIO EN PRONO PARA LOS EJES OBLICUOS

El terapeuta al lado de la camilla, coloca el pulgar de una mano sobre el A.I.E. y el índice de la otra sobre la hemibase del lado contrario, comprobando el movimiento de los ejes oblicuos.

Inspiración.- Se comprueba si la base sube y el A.I.E. del lado contrario baja.

Espiración.- Se comprueba si la base baja y el A.I.E. del lado contrario sube.

Si en alguno de los dos lados no se realiza el movimiento, nos confirma la lesión.

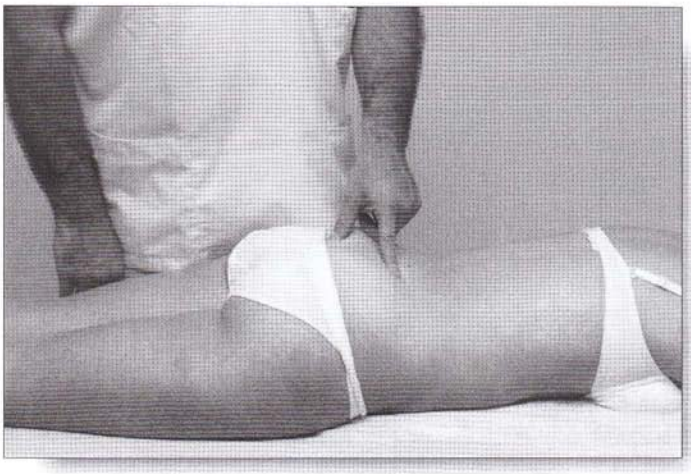

TEST RESPIRATORIO PARA EL EJE TRANSVERSO MEDIO (E.T.M.)

Para el E.T.M. se sitúa el índice en la hemibase y el pulgar en el A.I.E. del mismo lado, siguiendo el comportamiento respiratorio. Si existe restricción en alguno de los lados nos confirma la lesión.

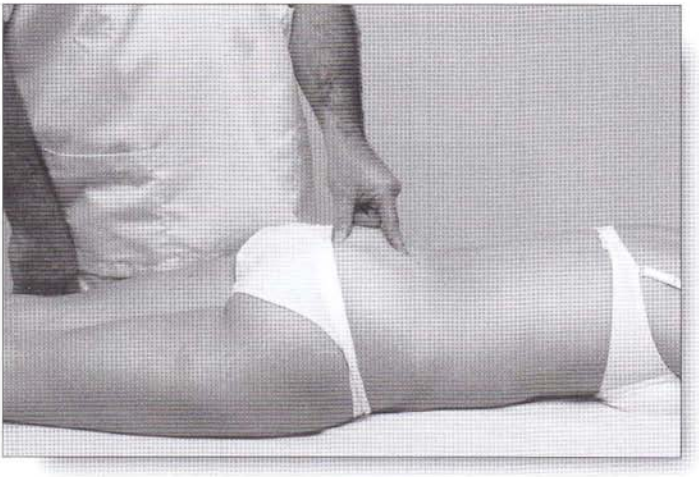

PRUEBA DE MOVILIDAD RESPIRATORIA EN SUPINO

El terapeuta al lado del paciente, coloca una mano bajo el sacro, dejando el antebrazo apoyado en la camilla para relajar el cuerpo; con el otro brazo situado en las E.I.A.S., el terapeuta sigue el comportamiento de los iliacos y el sacro en la respiración.

ADVERTENCIA:

Para acentuar estos movimientos, el paciente tiene que inspirar a fondo y meter hacia adentro la barbilla, realizando una flexión dorsal del pie; después espirar alargando los pies y relajando la barbilla.

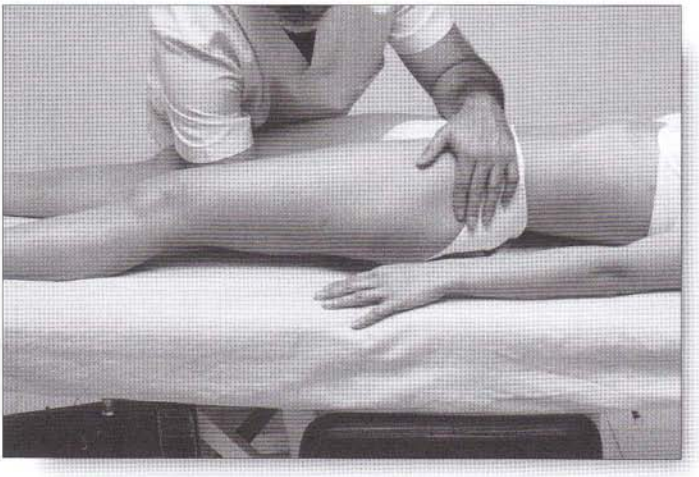

Esta técnica permite apreciar el estado tensional ligamentario y membranoso de la articulación.

El terapeuta tiene que registrar la movilidad del sacro y la de los iliacos:

- Si hay una lesión sacra o esfenobasilar, se notará una disminución de movilidad bilateral, le parecerá al practicante que la pelvis en su conjunto se mueve con el sacro.
- Si existe una lesión unilateral, la hemipelvis afectada seguirá al sacro en su recorrido.
- Si existe una restricción de la pelvis y del sacro, al practicante le parecerá un bloque.
- Si no existe restricción de movilidad, el sacro seguirá el movimiento de los pies.

PRUEBA DE REBOTE O TEST DE BALLESTEO

Paciente en decúbito prono. El terapeuta al lado, sitúa ambos pulgares superpuestos sobre la hemibase, comprobando la resistencia al desplazamiento, realizando la misma operación sobre el A.I.E..

En la Hemibase

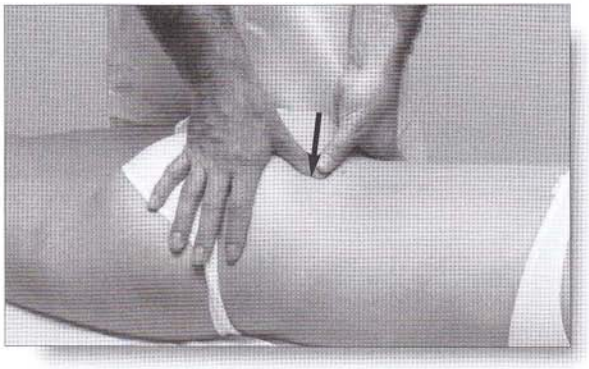

En el A.I.E.

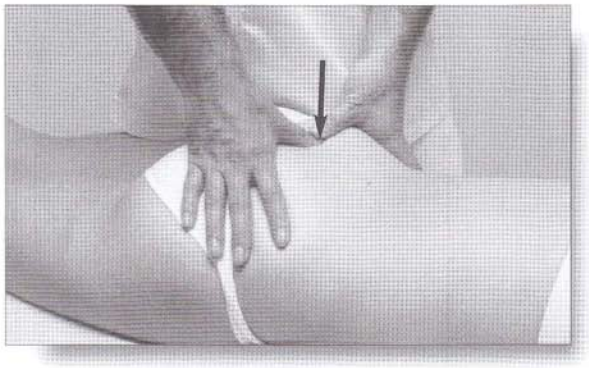

TEST DE ROTACION (Eje vertical)

Esta prueba se realiza para comprobar la lesión en rotación sobre el eje vertical.



Ejemplo de rotación a izquierda.

Paciente sentado con los pies apoyados en el suelo y las manos en la nuca. El terapeuta detrás, sitúa los pulgares en las E.I.P.S. o los surcos pidiendo al paciente que realice una rotación de tronco a ambos lados. En este ejemplo, el desplazamiento fisiológico normal es el ascenso y anteriorización de la E.I.P.S. derecha.

Si comprobamos una restricción al movimiento, nos confirma la lesión en rotación derecha y viceversa.

VARIANTE

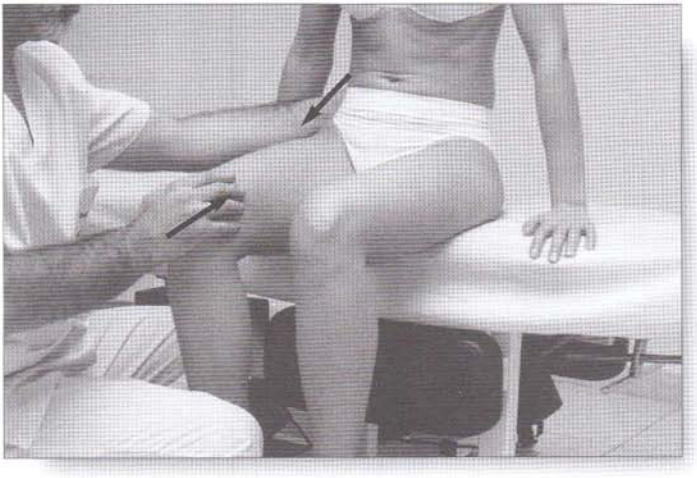

Paciente sentado con los pies en el suelo. El terapeuta de frente, con una mano atrapa la rodilla (por su cara anterior) y con la otra en la parte posterior del iliaco (a la altura de las E.I.P.S.) efectúa un

movimiento anterior en presión contrariada, comprobando el ballesteo o amplitud pasiva del iliaco. En una segunda fase atrapa la rodilla por su cara posterior, situando la otra sobre la E.I.A.S. y efectúa un movimiento inverso al anterior, tratando de posteriorizar el iliaco.

Si comprobamos que en sentido posterior el iliaco no retrocede nos confirma la lesión.

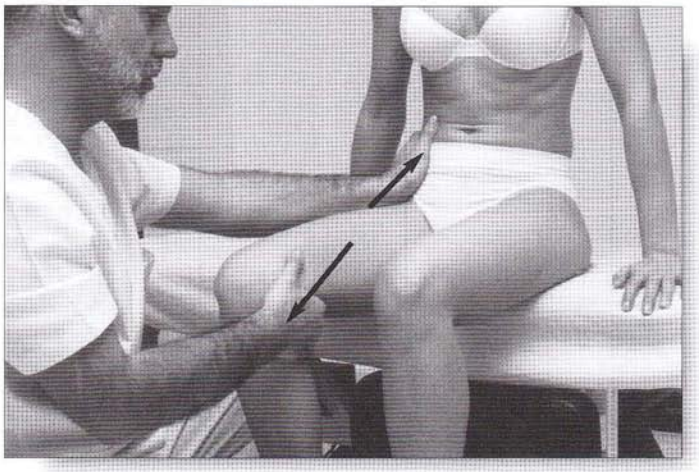

Nota: *Esta prueba se realiza en ambas piernas para diferenciar la amplitud de movimiento.*

SACRO EN LATERALIZACION

(Eje anteroposterior)

Paciente sentado con los pies apoyados en el suelo. El terapeuta a su espalda, sitúa ambos pulgares en las E.I.P.S. o surcos y le pide al paciente que lateralice el tronco a ambos lados. Fisiológicamente del lado contrario a la lateralización el pulgar asciende, si esto no ocurre nos confirma la lateralización de ese mismo lado.

7

TRATAMIENTO DE TEJIDOS BLANDOS

TRATAMIENTO DE TEJIDOS BLANDOS

Va dirigido a relajar los ligamentos y músculos más afectados, aplicando técnicas de Jones, vibraciones, técnicas miotensivas, propioceptivas, etc.

A continuación, se especifican algunas de ellas. Las que no se describan en este apartado se encuentran en el libro de la columna vertebral (zona lumbar).

INHIBICION DE LOS LIGAMENTOS

Se realiza por técnica de Jones, manteniendo la presión sobre el ligamento durante 90 segundos en el máximo confort ,en la posición de la palanca que ceda la tensión, acercando origen e inserción.

Lig. Iliolumbares

Lig. Sacroiliacos en el surco



Lig. Sacrociático mayor (inserción sacra)

LSC — mayor sobre Espina Ciática

Nota: *El terapeuta debe llevar la palanca a la posición de partida de forma pasiva, ya que si el paciente le ayuda de forma activa volverá a tensar los ligamentos.*

TECNICAS DE ELONGACION DE LOS LIGAMENTOS Y RELAJACION ARTICULAR

Paciente en supino. El terapeuta al lado, flexiona la pierna de éste colocándola encima de la suya sobre la camilla, atrapando con una mano y el antebrazo la pierna y con los dedos de la otra en la E.I.P.S.. En esta posición, busca la posición de flexión de cadera y abducción en que se encuentran más tensos los distintos ligamentos (a menos flexión y abducción, los iliolumbares; a más flexión y abducción, los sacroiliacos y sacrociáticos), realizando un movimiento de estiramiento y rotación interna de la pierna con una mano, al mismo tiempo que tracciona de la E.I.P.S. hacia afuera. Se repite varias veces, previa vuelta a la posición de partida. Para los sacrociáticos las yemas de los dedos se colocan sobre los ligamentos.

Lig. Iliolumbares

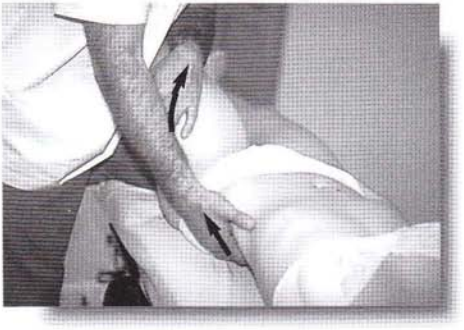

Lig. Sacroiliacos en el surco

Lig. Sacrociáticos mayor (Inserción sacra)

ESTIRAMIENTO DE LA CHARNELA SACROLUMBAR

Esta técnica se realiza como preparación a las lesiones anteriores del sacro, lumbalgias de la zona, hiperlordosis, etc.

Paciente en supino con las piernas flexionadas y en abducción. El terapeuta al lado, sitúa una mano debajo del sacro, dejando apoyado el codo sobre la camilla. En esta posición el terapeuta le pide al paciente que estire las piernas en la fase de inspiración (de 5 a 8 cm cada vez), y va traccionando del sacro hacia abajo hasta que las piernas estén estiradas totalmente, comentándole al paciente que en la última inspiración, cuando tenga las piernas extendidas, realice una extensión plantar, efectuando la última tracción del sacro.

1ª Fase

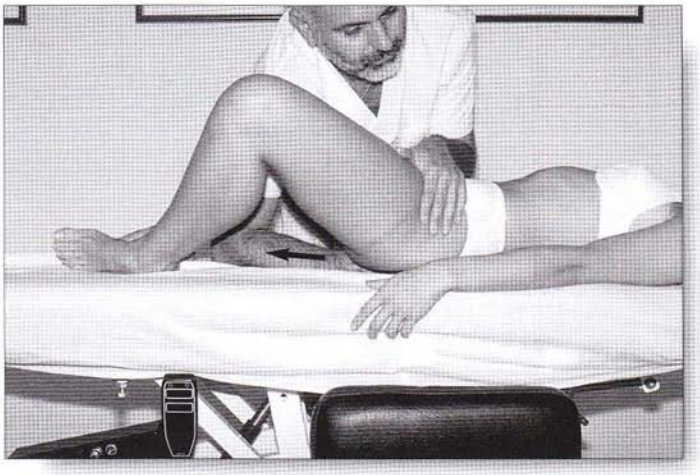

2ª Fase

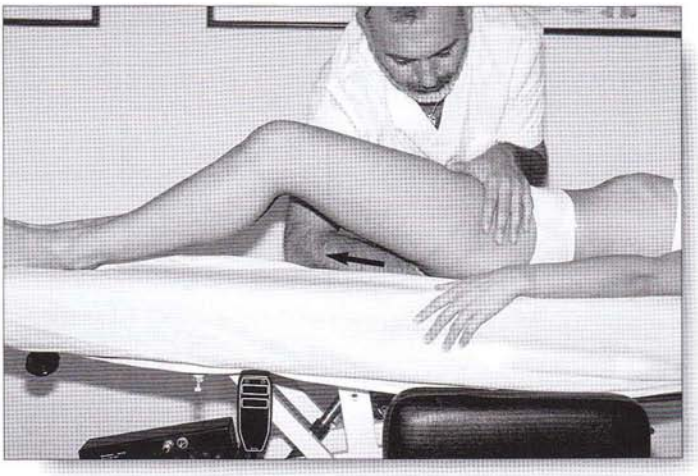

3ª Fase

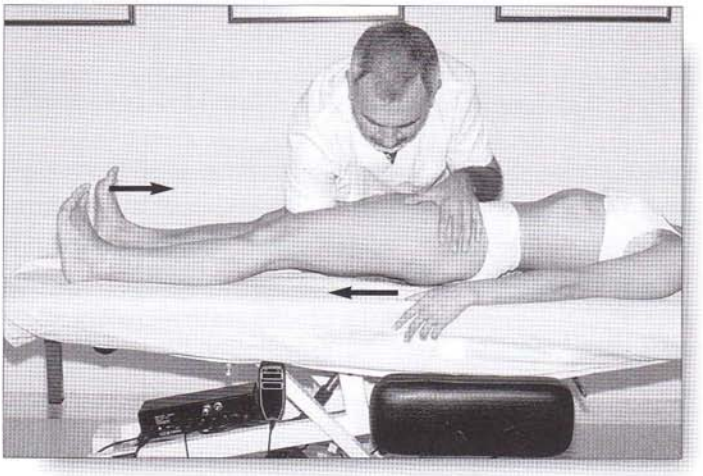

TECNICAS DE RELAJACION DEL PIRAMIDAL

PRIMERA TECNICA

Paciente en supino con las dos piernas flexionadas. El terapeuta del lado contrario a la lesión, localiza el PIRAMIDAL con una mano, mientras con la otra atrapa la pierna del mismo lado. En esta posición se le pide al paciente que realice una abducción con la pierna del lado del terapeuta en la fase de INSPIRACION, al mismo tiempo que se realiza una vibración del lado de la pierna relajada (o en lesión), sobre el vientre muscular del piramidal. Repetir varias veces.

SEGUNDA TECNICA

Técnica complementaria a la anterior que consiste en que el paciente efectúe una extensión con aducción, previa flexión de rodilla, flexión de cadera y rotación externa del muslo. El movimiento es resistido parcialmente, repitiéndose varias veces.

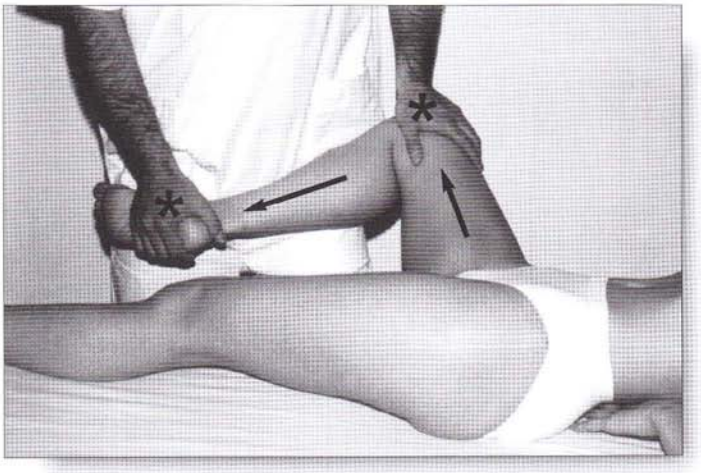

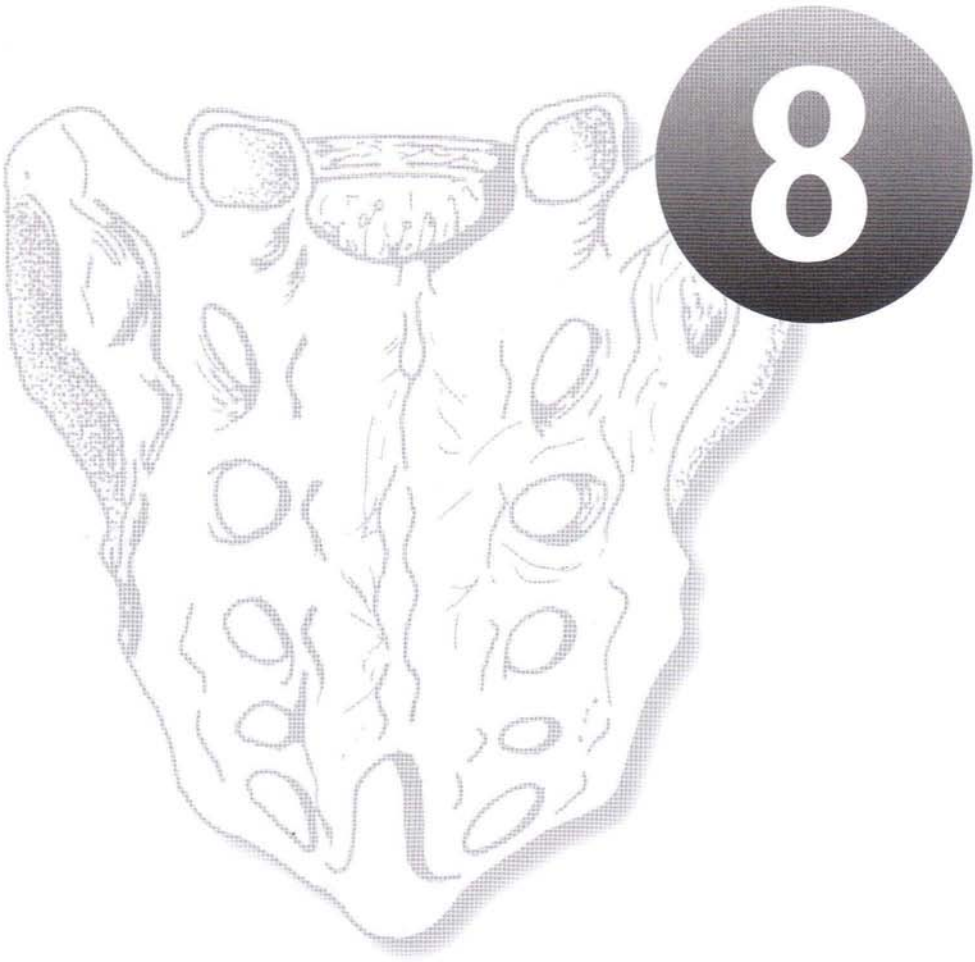

8

TECNICAS DE NORMALIZACION

NORMALIZACION DE UN IZDO/IZDO

EL TERAPEUTA SE SITUA EN EL LADO ANTERIORIZADO

SII → S Aud Deb.

TECNICA MIOTENSIVA EN PRONO

Técnica inespecífica que se utiliza en pacientes con la musculatura muy acortada o procesos agudos de inflamación que no permiten realizar una técnica específica.

Paciente en decúbito prono. El terapeuta al lado, flexiona las rodillas cogiéndolas con una mano y con la otra en la pelvis, a la altura del sacro, aumenta la flexión de cadera hasta la puesta en tensión.

En esta posición, el terapeuta sujeta el hombro del mismo lado de la lesión con una mano y el antebrazo, y con la otra mano sobre el sacro, pide al paciente que coja aire, empuje con el hombro hacia arriba, contra resistencia, ganando grados de movilidad en flexión de cadera, en la fase de espiración, aprovechando el peso del cuerpo.

Posicion para SII

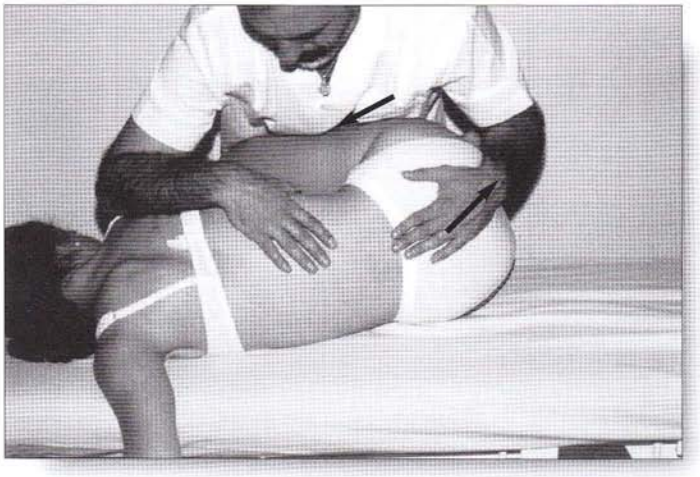

VARIANTE EN PRONO - TECNICA SUTHERLAND PARA NIÑOS

Se realiza en la misma posición que la técnica anterior pero mientras que el paciente sube el hombro en inspiración contra resistencia, el terapeuta vuelve a poner las piernas del paciente en la camilla, ayudando a la corrección por presión sobre el iliaco del mismo lado.

Indicada para niños que han sufrido traumatismo sobre el sacro.

1ª Fase

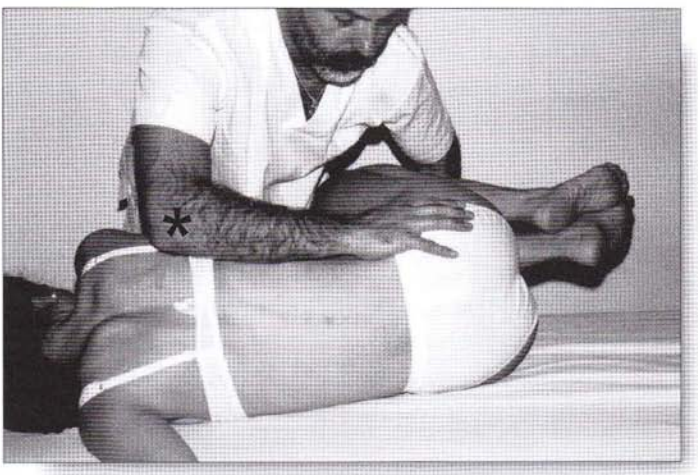

2ª Fase

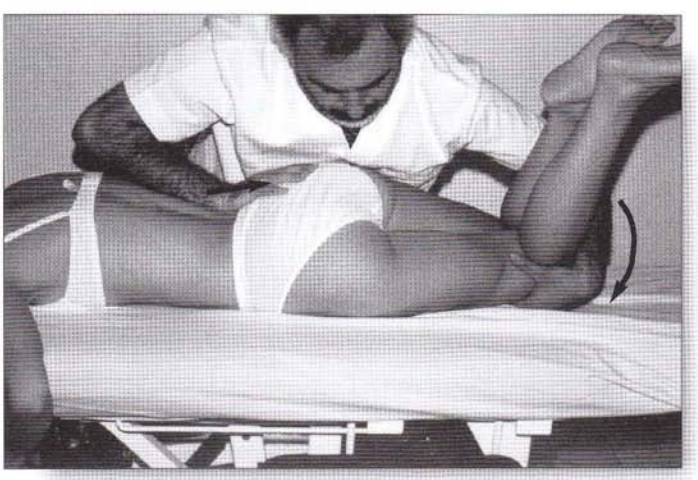

VARIANTE EN PRONO - TECNICA DE LA LLAVE (posición craneal)

Partiendo de la posición anterior, con las piernas del paciente a 90 grados apoyadas en el muslo del terapeuta, se sujeta el hombro del paciente y con la mano libre por encima del tobillo, presiona hacia abajo hasta la puesta en tensión, se le pide que empuje con los pies hacia arriba contra resistencia, ganando grados de movilidad en la fase de espiración.

SII

VARIANTE TECNICA DE LA LLAVE (posición caudal)

Se realiza igual que la anterior pero desde una posición inferior.

Terapeuta Sentado

SII

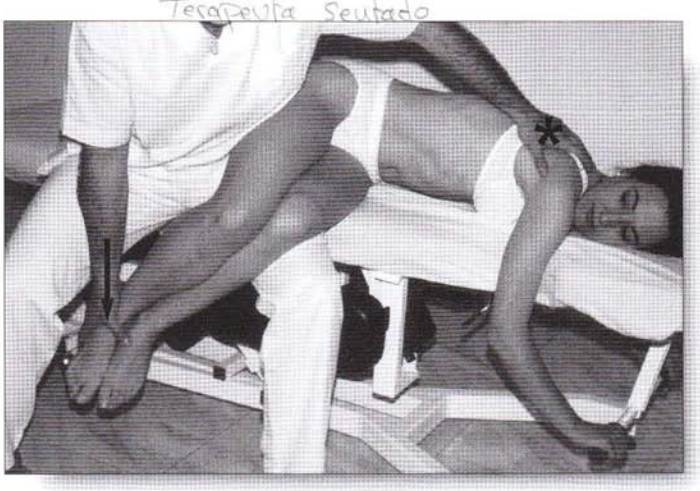

TECNICA DIRECTA EN PRONO

Paciente en prono con la pierna derecha cruzada sobre la izquierda para abrir la sacroiliaca y la cabeza en rotación derecha. El terapeuta a la izquierda de la camilla, apoya la eminencia tenar de la mano izquierda sobre la hemibase izquierda para impedir una retroversión de la base en inspiración y con la eminencia hipotenar de la mano derecha sobre el A.I.E. izquierdo realiza una presión hacia abajo en la fase de inspiración o tracciones rítmicas, manteniendo en espiración.

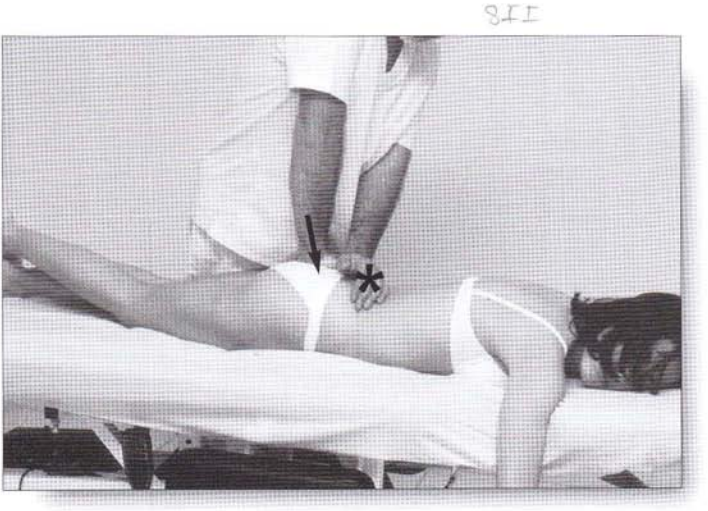

Nota: *Las técnicas para el sacro dcho-dcho se efectuan en parámetros contrarios.*

NORMALIZACION DE UN IZDO/DCHO

TECNICA MIOTENSIVA EN SUPINO PARA UN SACRO IZDO/DCHO

Paciente con las piernas flexionadas a 90 grados. El terapeuta al lado de la camilla, tira del brazo izquierdo del paciente para bloquear en rotación el tronco. En esta posición, el terapeuta coloca las rodillas del paciente entre sus piernas, inmovilizando el hombro derecho, mientras con la eminencia tenar de la mano izquierda presiona sobre la base superior del sacro en la fase de espiración, previa resistencia al movimiento ascendente del hombro, ayudado por las piernas del terapeuta que

añade a esta maniobra una disminución progresiva de la flexión de las caderas para obtener una extensión lumbar. Se repite varias veces.

Nota: *Técnica inespecífica global para pacientes con musculatura muy acortada a procesos inflamatorios agudos.*

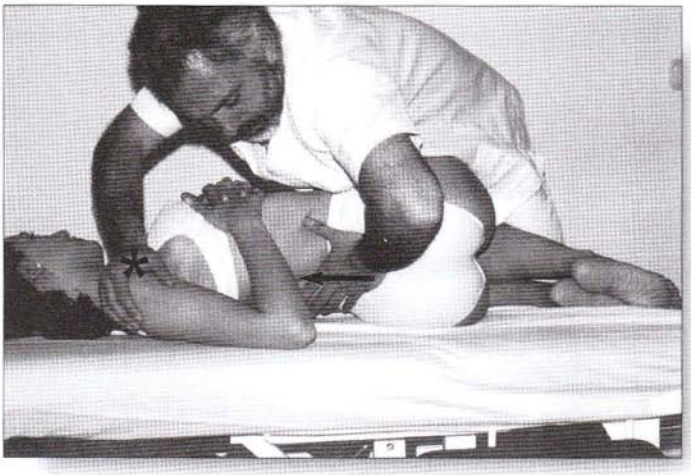

VARIANTE EN SUPINO - TECNICA DE LA LLAVE (Posición craneal)

Partiendo de la posición anterior, con las piernas del paciente a 90 grados de flexión de rodilla y cadera, el terapeuta al lado, apoya las piernas de éste sobre la suya, sujetando con una mano el hombro del lado de la lesión y con la otra los pies para que empuje con ellos hacia arriba, contra resistencia, ganando grados de movilidad en la fase de espiración por presión descendente.

VARIANTE TECNICA DE LA LLAVE (Posición caudal)

Se realiza igual que la anterior pero desde una posición inferior.

Terapeuta sentado

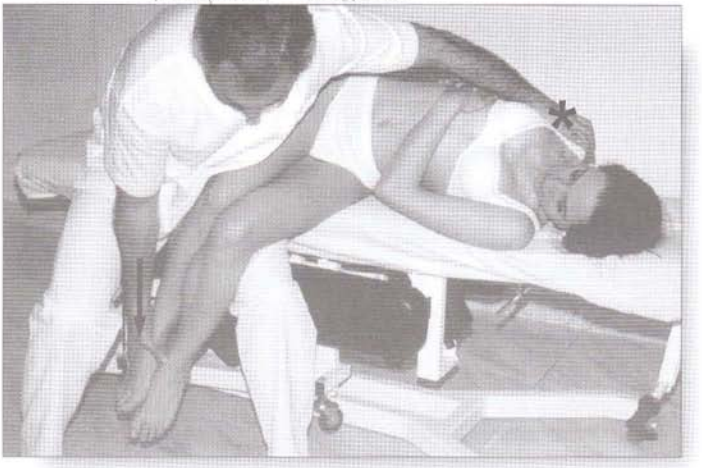

TECNICA MIOTENSIVA EN DECUBITO LATERAL

Paciente en decúbito lateral izquierdo.

El terapeuta al lado, coloca en rotación el tronco del lado de la lesión, dejando caer la pierna situada en la parte superior. En esta posición, con una mano sujeta el hombro derecho y con la otra presiona hacia abajo sobre la pierna, contra resistencia en la fase de espiración.

Resistencia en Pierna y/ó Hombro

TECNICA DIRECTA EN PRONO

Ejemplo de sacro izdo./dcho.

Paciente en prono con la pierna derecha cruzada para abrir la sacroiliaca y la cabeza en rotación izquierda. El terapeuta a la derecha de la camilla coloca el pisiforme de la mano izquierda en la hemibase derecha y el pisiforme de la otra mano sobre el A.I.E. del mismo lado, inmovilizándolo. En esta posición, el terapeuta presiona en la hemibase durante la fase de espiración o realiza pequeñas tracciones rítmicas.

La técnica se realiza hasta que comprobamos que en la fase de espiración no avanza más.

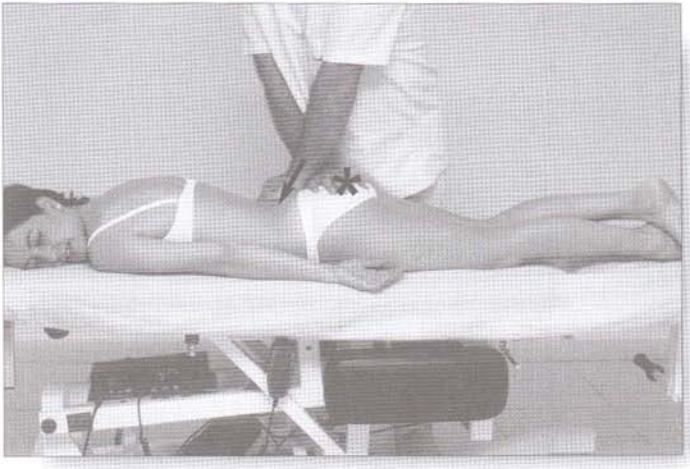

Nota: *Las técnicas para el sacro dcho-izdo se efectuan en parámetros contrarios.*

NORMALIZACION DE UN SACRO BILATERAL ANTERIOR

Paciente en decúbito prono con las piernas cruzadas para abrir la sacroiliaca. El terapeuta encima de la camilla, coloca ambas eminencias tenares en los A.I.E. y le pide al paciente que realice una respiración lenta y profunda, presionando hacia abajo en la fase de inspiración o realizando tracciones rítmicas y manteniendo en la fase de espiración.

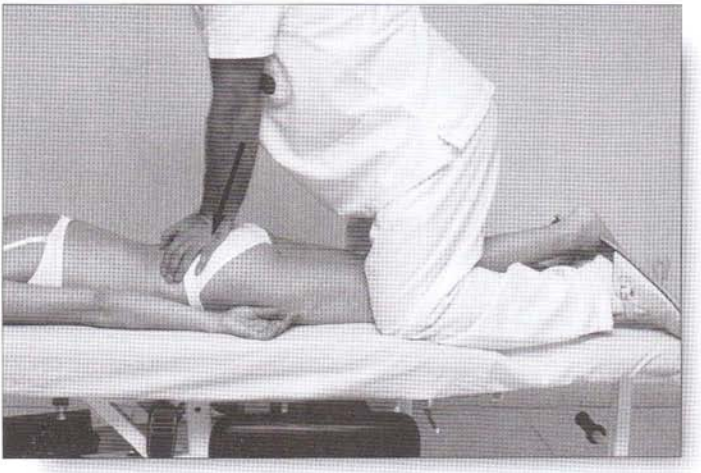

NORMALIZACION DE UN SACRO BILATERAL POSTERIOR

Paciente en decúbito prono con las piernas cruzadas; el terapeuta encima de la camilla, coloca las eminencias tenares sobre las E.I.P.S. realizando la presión hacia abajo en la fase de espiración o realizando tracciones rítmicas, manteniendo en inspiración.

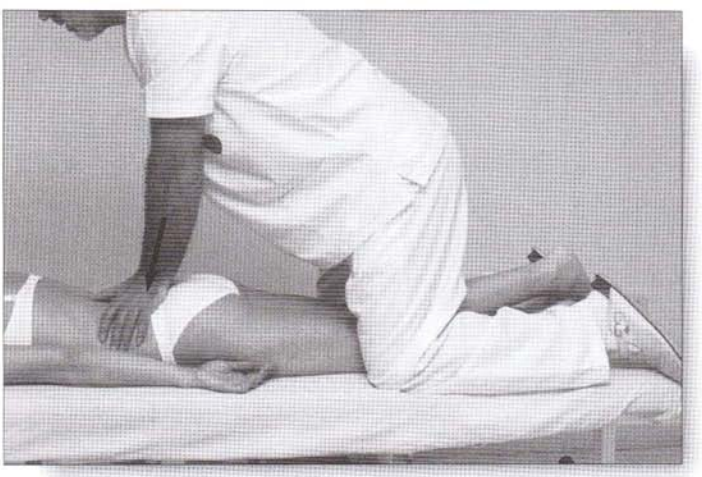

SACRO POSTERIOR UNILATERAL DERECHO

Paciente en prono con la pierna derecha cruzada sobre la izquierda para abrir la sacroiliaca. El terapeuta al lado derecho de la camilla, coloca el pisiforme de la mano izquierda sobre la hemibase derecha, realizando la presión hacia abajo en la fase de espiración y manteniendo en inspiración o efectuando tracciones rítmicas.

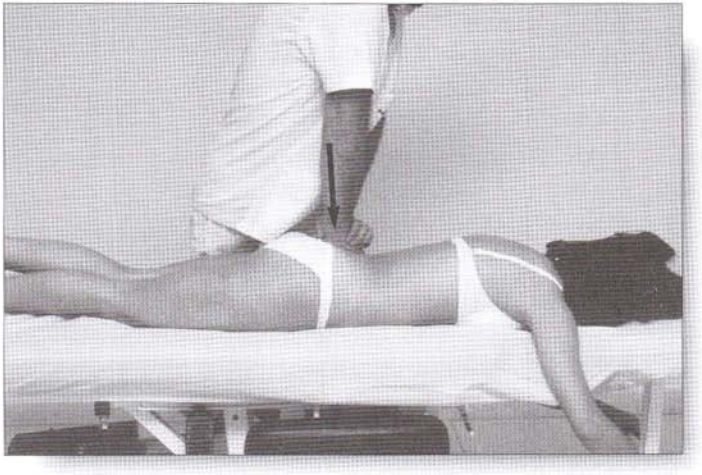

SACRO ANTERIOR UNILATERAL IZQUIERDO

Paciente en prono con la pierna izquieda cruzada. El terapeuta al lado izquierdo de la camilla, coloca el pisiforme de la mano derecha sobre el A.I.E. izquierdo, realizando una presión hacia abajo en la fase de inspiración y manteniendo en espiración o efectuando tracciones rítmicas.

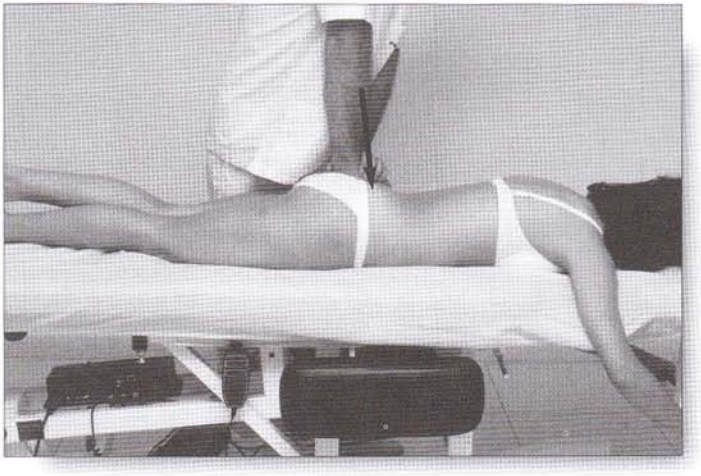

DEPRESION SACRA

Paciente sentado en la camilla. El terapeuta detrás de él, mantiene firmes los iliacos, mientras que el paciente se inclina hacia delante realizando una espiración profunda. En esta posición, se le pide al paciente que vuelva a ponerse derecho inspirando, subiendo los hombros hacia arriba y flexionando la cabeza, mientras el terapeuta empuja los iliacos hacia delante, separando las E.I.P.S. con los pulgares. Al llegar a la posición de partida, el paciente deja apoyado el cuerpo sobre el terapeuta realizando una espiración profunda y relajando el cuerpo.

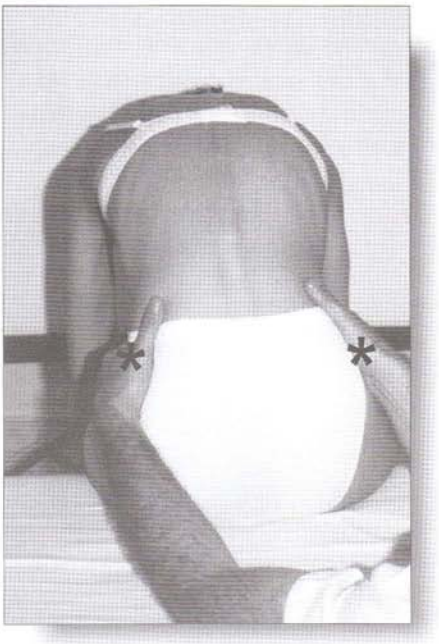

1ª Fase



2ª Fase

3ª Fase

SACRO EN ROTACION

Ejemplo de rotación izquierda.

Paciente sentado en la camilla con los pies apoyados en el suelo y las manos superpuestas sobre el lado izquierdo de la camilla. En esta posición, el terapeuta, delante del paciente, coge con su mano izquierda el ala ilíaca derecha y con la mano derecha la parte anterior de la rodilla, pidiéndole al paciente que levante las manos hacia la vertical en inspiración, mientras el terapeuta realiza una presión contrariada anteriorizando el iliaco. La segunda fase consiste en bajar las manos desplazándolas al lado contrario en espiración, mientras el terapeuta realiza una presión contrariada tirando de la rodilla y presionando del iliaco hacia atrás para posteriorizarlo.

1ª Fase

Nota: *El paciente al llevar las manos hacia el lado contrario tiene que enderezar el cuerpo y pegar el mentón al esternón; la técnica se repetirá hasta la disminución de las señales clínicas.*

2ª Fase



3ª Fase

SACRO EN LATERALIZACION

Ejemplo de lateralización derecha.

Paciente sentado con los pies en el suelo. El terapeuta detrás de él pide al paciente que ponga las manos superpuestas al lado derecho de la camilla, llevando los brazos a flexión y enderezando el tronco en inspiración hasta la vertical, llevando las manos hacia la izquierda en la camilla (lo más retirado que pueda), en espiración con la cabeza flexionada; mientras el terapeuta inmoviliza la pelvis sujetando las crestas iliacas durante la maniobra.

1ª Fase

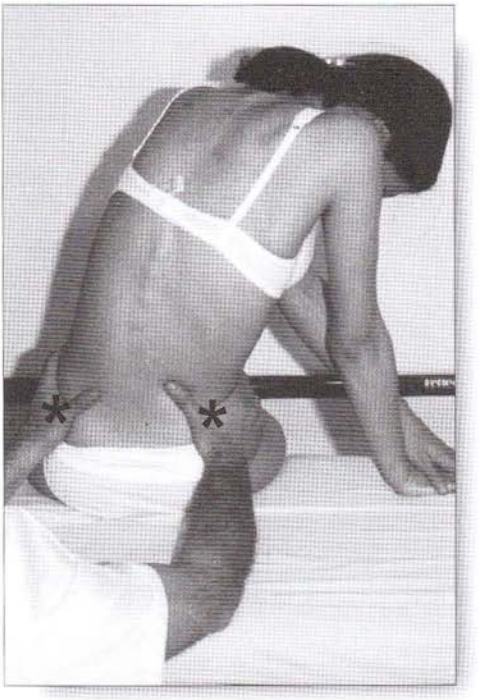

2ª Fase

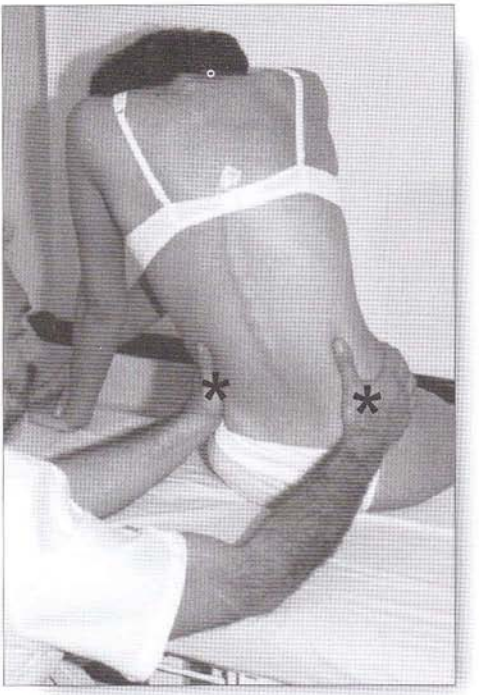

TECNICA DE MOVILIZACION GLOBAL DEL SACRO

Paciente en prono. El terapeuta al lado, coloca ambas manos superpuestas en posición contrariada sobre el sacro y realiza un movimiento de mecimiento del sacro; primero en el sentido de la lesión y luego en el de corrección, siguiendo el comportamiento de éste con la respiración.

Esta técnica se realiza como preparación a las técnicas de corrección y siempre que no se puedan realizar las técnicas anteriormente descritas.

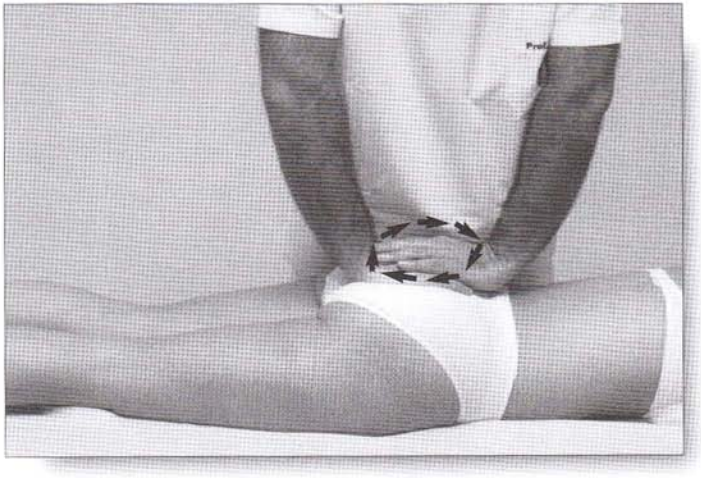

COXIS

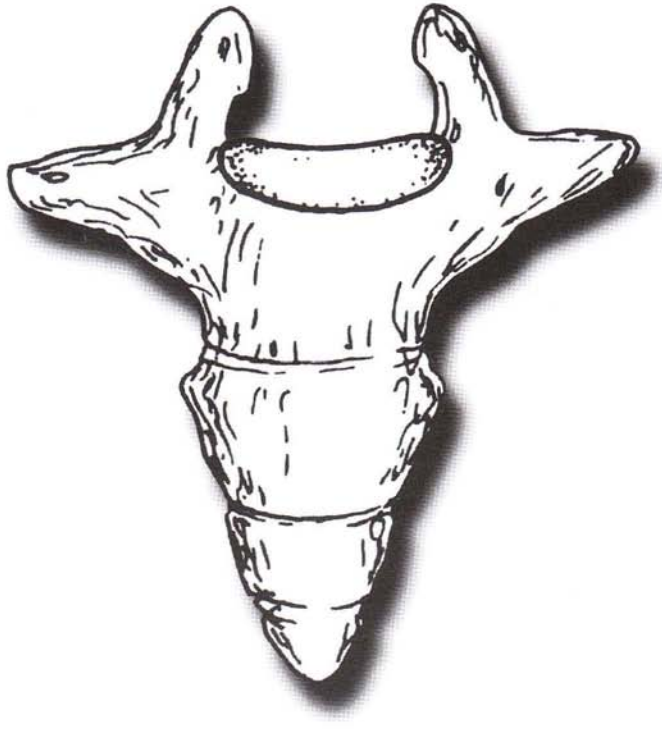

1

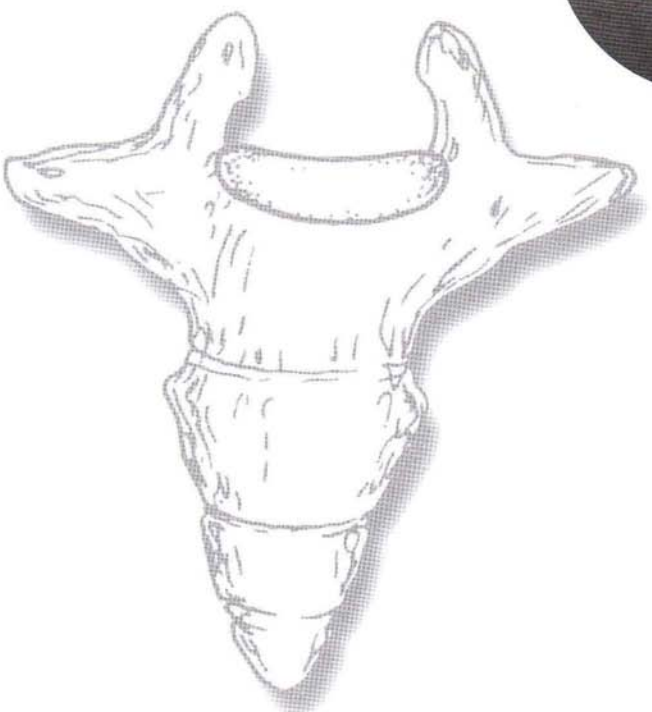

COXIS

Los LSCoc post entre sus planos profundo y superficial alberga el FILUM TERMINALE d la Cola d caballo.

Durante lesiones coccígeas (Anterioriz) se tracciona la Duramadre de un modo continuo, sus interlazos a nivel craneal con los LSubOcc ocasiona un Occ impactado (como Sacro Deprim

EL COXIS

El coxis es el gran olvidado, responsable de muchas patologías generalmente traumáticas, por caídas, partos o compensaciones de las lesiones sacras. Las lesiones del coxis se pueden manifestar localmente o a distancia.

PATOLOGIAS LOCALES

- Dolor al sentarse.
- Alteración de los órganos sexuales.
- Alteración circulatoria en la pelvis menor.
- Hemorroides.

PATOLOGIAS A DISTANCIA

- Cefaleas.
- Cervicalgias

Se manifiestan a través de las membranas de tensión recíproca (duramadre espinal) que se unen a las prolongaciones aponeuróticas sacrocoxígeas. Por lo que una lesión del coxis provoca una tracción permanente de la duramadre espinal y craneal, produciendo los síntomas antes citados.

LESIONES OSTEOPATICAS DEL COXIS ETCoc.

A) LESION ANTERIOR

El coxis está desplazado hacia la sínfisis del pubis. Tira de los ligamentos posteriores del sacro y del coxis causando dolores en la posición sentada prolongada y también dolores funcionales.

Cómo sucede

Caídas directas sobre el coxis, traumatismos del deporte, puntapié en las nalgas, etc.. Patologías pesiveales y viscerales

Ms Motor → Ms Isquiococcígeo ó Tracción miofascial Uterina
Límites → L. Sacro Coccig al transversos post.

B) LESION POSTERIOR

El coxis se encuentra retrovertido y tira de los ligamentos anteriores y se aleja de la sínfisis del pubis. Son frecuentes los trastornos del tránsito intestinal, estreñimiento crónico por hipertensión de las membranas, dolor en las deposiciones, dolores en la pelvis menor, reglas dolorosas, relaciones sexuales dolorosas en la mujer por hipertensión del ligamento útero-coxígeo. Datos d lesión Ant.

Cómo sucede

Muy frecuente durante los partos, por el paso del niño en la expulsión.

Sin Ms Motores
Límites → LSCoc ant
Ms Isquiococcígeo

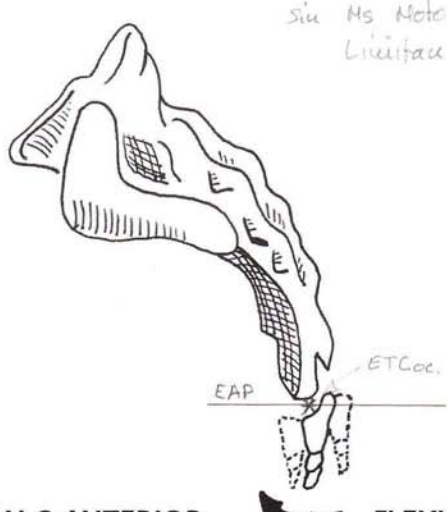

EXTENSION O ANTERIOR ***FLEXION O POSTERIOR***

Sobre un EAP se producen movim laterales q además d origen traumát. acompañan a lesiones Sacras x acción los LSC Mg

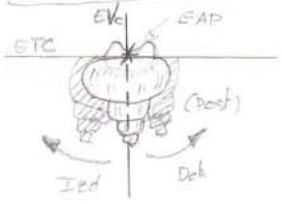

Ms Motores.

- Ms. Isquiocrc. Unilateral
- L SCiat Mg en torsión

Limitadores

- L SCoc laterales

2

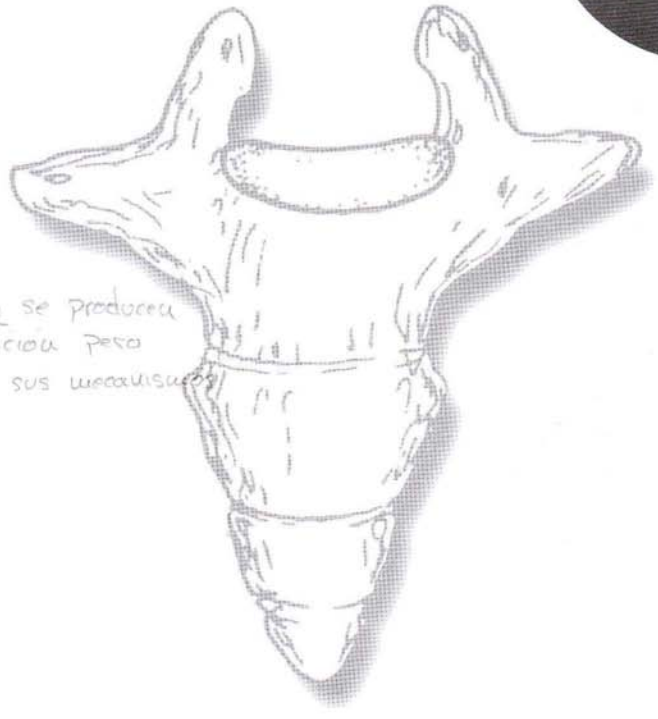

Sobre EVo se producen movim d rotación pero se desconocen sus mecanismos

DIAGNOSTICO DEL COXIS

DIAGNOSTICO DEL COXIS

PRUEBA DE FLEXION MAXIMA DE PIE

Se realiza colocando los pulgares donde termina el pliegue glúteo en la parte interna, a ambos lados, presionando hacia arriba hasta palpar los ligamentos y músculos de la zona. En esta posición, se le pide al paciente que realice una flexión, comprobando el arrastre mayor de uno de los lados que nos confirmaría la tensión por el ascenso del pulgar del lado de la lesión.

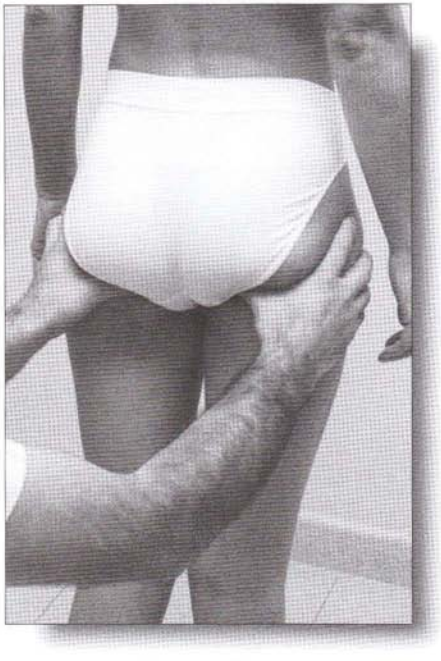

Primera Fase



Segunda Fase

PALPACION

Se realiza a través del pulgar o el dedo medio, comprobando por palpación la posición en que se encuentra el coxis y comprobando por presión en qué sentido de movimiento duele.

Se comprueba la posición del coxis en todas sus direcciones.

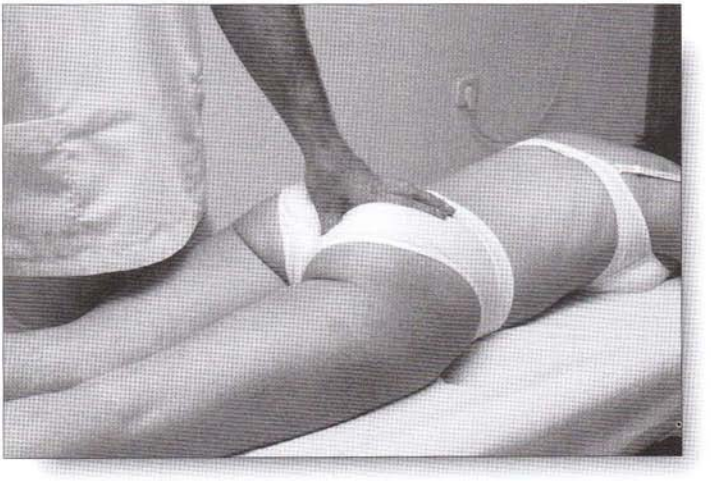

Nos informa de la lesión en lateralidad al reproducir el dolor en uno de los lados.

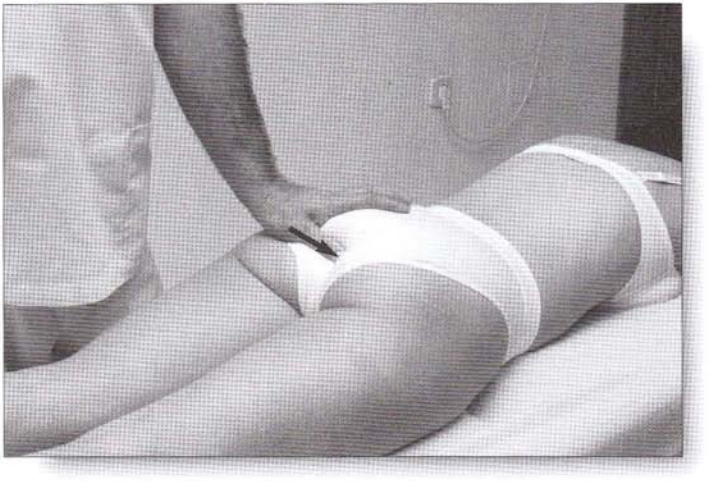

Presión Lateral

MOVIMIENTO RESPIRATORIO COXIGEO

Paciente de rodillas con la frente apoyada sobre las manos. El terapeuta al lado, coloca el dedo medio sobre el coxis, comprobando si en inspiración el coxis se posterioriza y si en espiración se anterioriza.

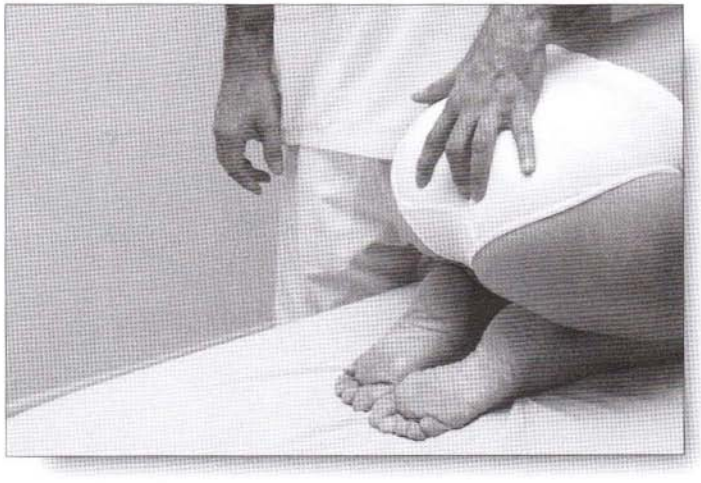

3

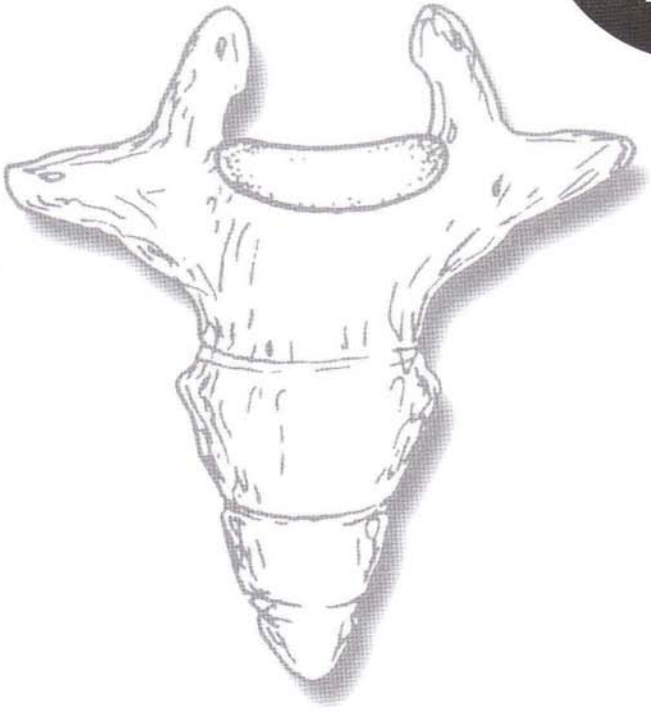

TECNICAS DE NORMALIZACION

TECNICAS DE NORMALIZACION

LESION ANTERIOR DEL COXIS

El paciente de rodillas en la camilla con las manos en la frente. El terapeuta al lado, le pide a éste que contraiga el esfínter del recto y va introduciendo el índice en la fase de relajación por vía rectal, formando un punto de apoyo con el pulgar en la parte posterior del coxis, por vía externa. En esta posición el terapeuta realiza una descoaptación, movilizándolo en flexión (hacia atrás) en la fase de inspiración y manteniendo en espiración.

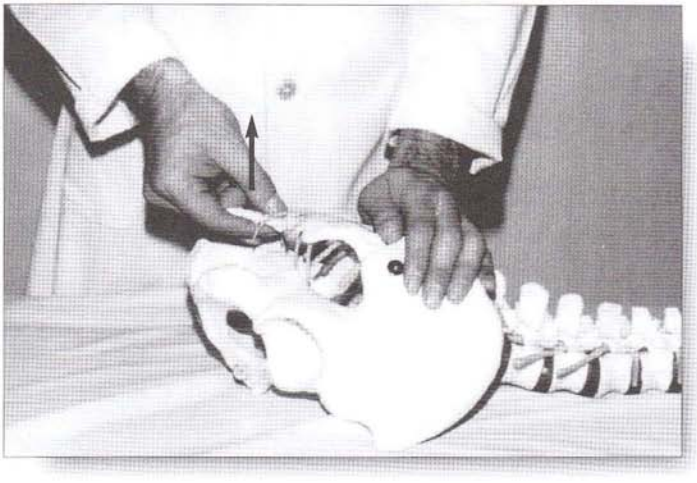

LESION POSTERIOR DEL COXIS

La técnica de normalización es la misma que la utilizada en la técnica anterior, en parámetros contrarios.

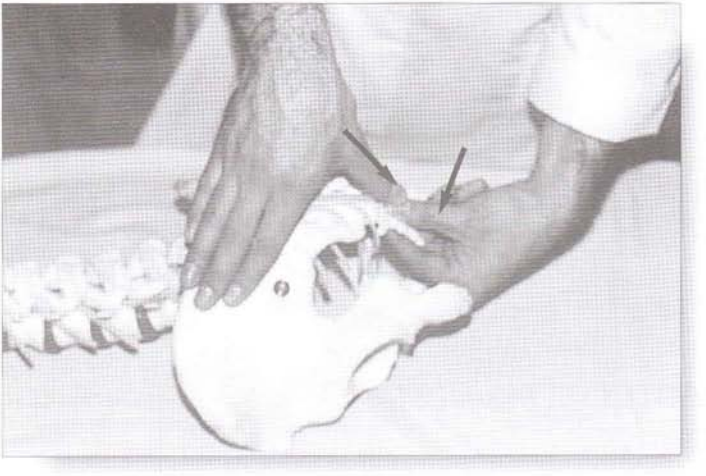

Los tiempos respiratorios se invierten:

- Espiración profunda, movilización hacia abajo, previa descoaptación con ayuda del pulgar.
- Inspiración profunda, mantenerlo inmóvil.

En las dos modalidades, si existe una lateralización, se moviliza al mismo tiempo en el sentido respiratorio de corrección.

TECNICA INDIRECTA DE CORRECCION DE UNA LESION EN LATERALIZACION

Paciente en supino con la pierna flexionada del lado de la lesión a normalizar. El terapeuta al lado de la camilla, coloca la axila encima de la pierna flexionada y carga el peso hasta la puesta en tensión. En esta posición realiza una tracción vertical descendente en la fase de espiración.

Esta técnica se realizará cuando exista una lateralización esté o no asociada a una lesión anterior o posterior.

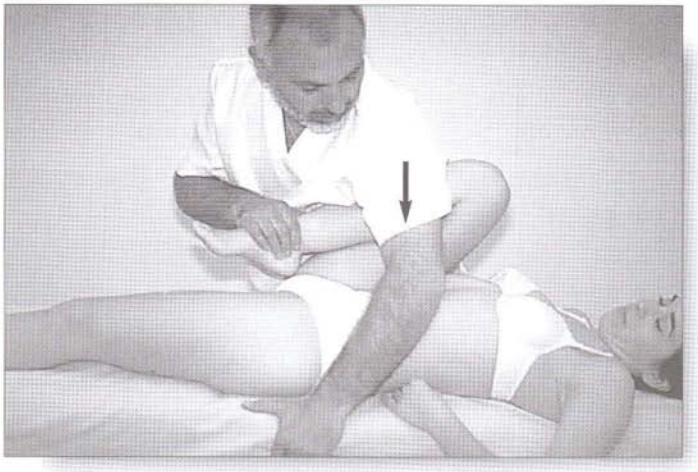

NORMALIZACION PROPIOCEPTIVA PARA UNA LESION EN LATERALIZACION

Se realiza presionando la porción muscular y ligamentosa afectada sobre el coxis con el pulgar, realizando una tracción rápida y seca, en sentido lateral en la fase de espiración.

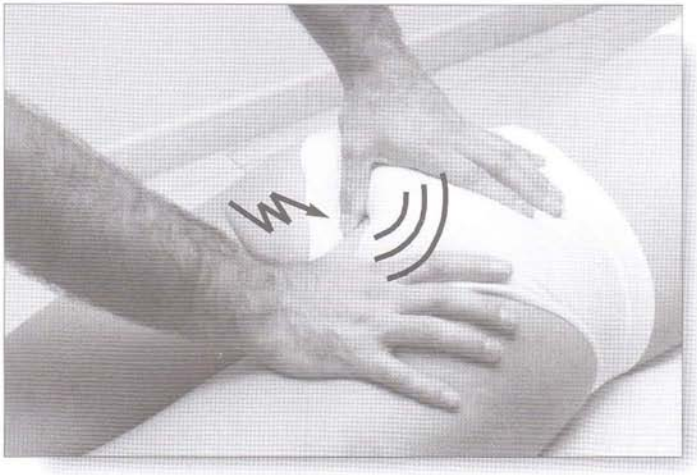

TECNICA DE CORRECCION DE UN COXIS POSTERIOR POR VIA EXTERNA

Paciente en prono. El terapeuta al lado, sitúa el pulgar de una mano en la parte posterior del coxis y el 2° y 3° dedos de la otra a ambos lados en el ápex del sacro. En esta posición efectúa una presión descendente en la fase de espiración manteniendo en inspiración. Los dedos a ambos lados del pulgar mantienen la presión durante toda la normalización.

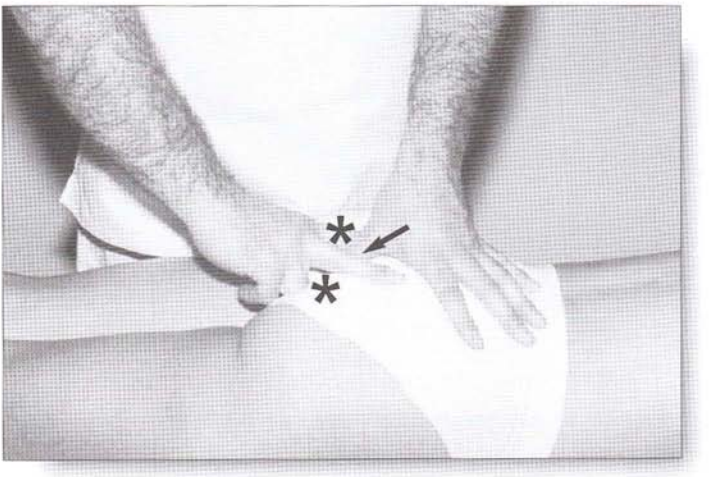

TECNICA DE CORRECCION DE UN COXIS ANTERIOR POR VIA EXTERNA

Paciente en prono. El terapeuta al lado, sitúa el dedo pulgar de una mano en la interlínea articular sacrococígea y el pulgar de la otra o el índice y medio por encima, en el ápex del sacro. En esta

posición, presiona sobre el tejido conectivo del sacro en inspiración, manteniendo en espiración, sin dejar de presionar sobre la interlínea articular.

VARIANTE UTILIZANDO EL PRIMER Y SEGUNDO DEDO A AMBOS LADOS DEL PULGAR

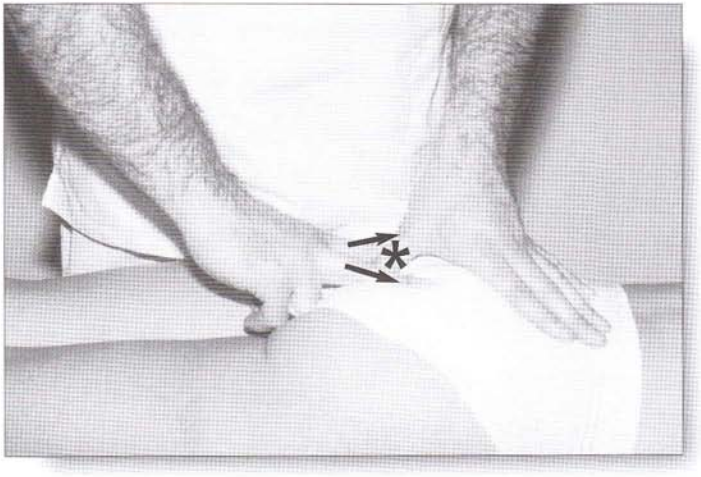

Nota: *Estas técnicas son menos efectivas que por vía rectal, al solicitar el coxis a través de las fascias.*

Tercera de Racoil

x Presionamos el coccix aumentando la anteriorizc en Expirac. y retenendo en Inspirac. Se repitea varias veces, hasta el límite d anteriorizc. En una Inspirac profunda se suelta rapidamente para facilitar el retorno x rebote. Repetir vari veces.

GLOSARIO

E.L.R.	«Extensión-Lateralización-Rotación». Movimiento vertebral
F.R.L.	«Flexión-Rotación-Lateralización». Movimiento vertebral
E.I.A.S.	Espina iliaca antero-superior
E.I.A.I.	Espina iliaca antero-inferior
E.I.P.S.	Espina iliaca postero-superior
E.I.P.I.	Espina iliaca postero-inferior
E.T.S.	Eje transverso superior (sacro)
E.T.M.	Eje transverso medio (sacro)
E.T.I.	Eje transverso inferior (sacro)
T.I.	Tuberosidad isquiática
A.S.I.	Articulación sacro-iliaca
A.I.E.	Angulo inferolateral externo (sacro)
L.C.R.	Líquido céfalorraquídeo
I.R.C.	Impulso rítmico craneal
M.R.P.	Movimiento respiratorio primario
M.R.S.	Movimiento respiratorio secundario
I.L.	Iliolumbar (ligamento)
S.I.	Sacroiliaco (ligamento o articulación)
S.C.	Sacrociático (ligamento)
S.C.M.	Sacrociático mayor (ligamento)
S.D.T.	Sacro descendido traumático
D.S.	Depresión sacra
"L" auricular	Carrilla auricular o aurícula sacra

BIBLIOGRAFIA

- **Alain Abehsera**
  «Traité de Medicine Ostéopathique». Tome I. Ed. OMC.

- **V Belloch Zimmermann, C. Caballé Lancry y R. Zaragoza Puelles**
  «Fisioterapia teoría y técnica». ECIR Valencia, 1970.

- **H. H. Fryette**
  «Fisiológical movements of the spine». (Journal of A. O. A.) Academy of Applied ostheopathy, Carmel, California, 1966.
  «Principles of ostheopathy technic».

- **Stanley Hoppenfeld**
  «Exploración física de la columna vertebral y de las extremidades». Méjico, 1979.

- **I. A. Kapandji**
  «Cuadernos de fisiología articular». Tomo 3. Masson, 1981

- **F. P. Kendall, E. Kendall McCreary**
  «Músculos, pruebas y funciones». Ed. JIMS, 1985.

- **Madalena Pimentel**
  «O corpo sob a acçao das maos». CLB Lisboa, 1978

- **R. Richard**
  «Lésions ostéopathiques du sacrum». Ed. Maloine, Paris, 1985.
  «Lésions ostéopathiques iliaques». Ed. Fison-Roche, Paris, 1990.
  «Ostéopathie Gynécologique Fonctionelle». SIMEP, Paris, 1992.

- **A. Stoddard**
  «Fundamentos de la osteopatía». Ed. JIMS, Barcelona, 1972.
  «Manual de técnicas de la osteopatía». Ed. JIMS, Barcelona, 1982.

- **Dorothy E. Voss, Marjorie K. Ionta y Beverly J. Myers**
  «Facilitación neuromuscular propioceptiva».
  Ed. Médica Panamericana S.A., Buenos Aires, 1987.

- **F.H. Netter**
  «Sistema musculoesquelético».
  Ed. Masson - Salvat Medicina.